

LUXACIÓN SEMILUNAR CON COMPRESIÓN DEL NERVIOS MEDIANO: A PROPÓSITO DE UN CASO

Bascón Ortega JB, Gañán Riesco D, Goberna Pesudo R.

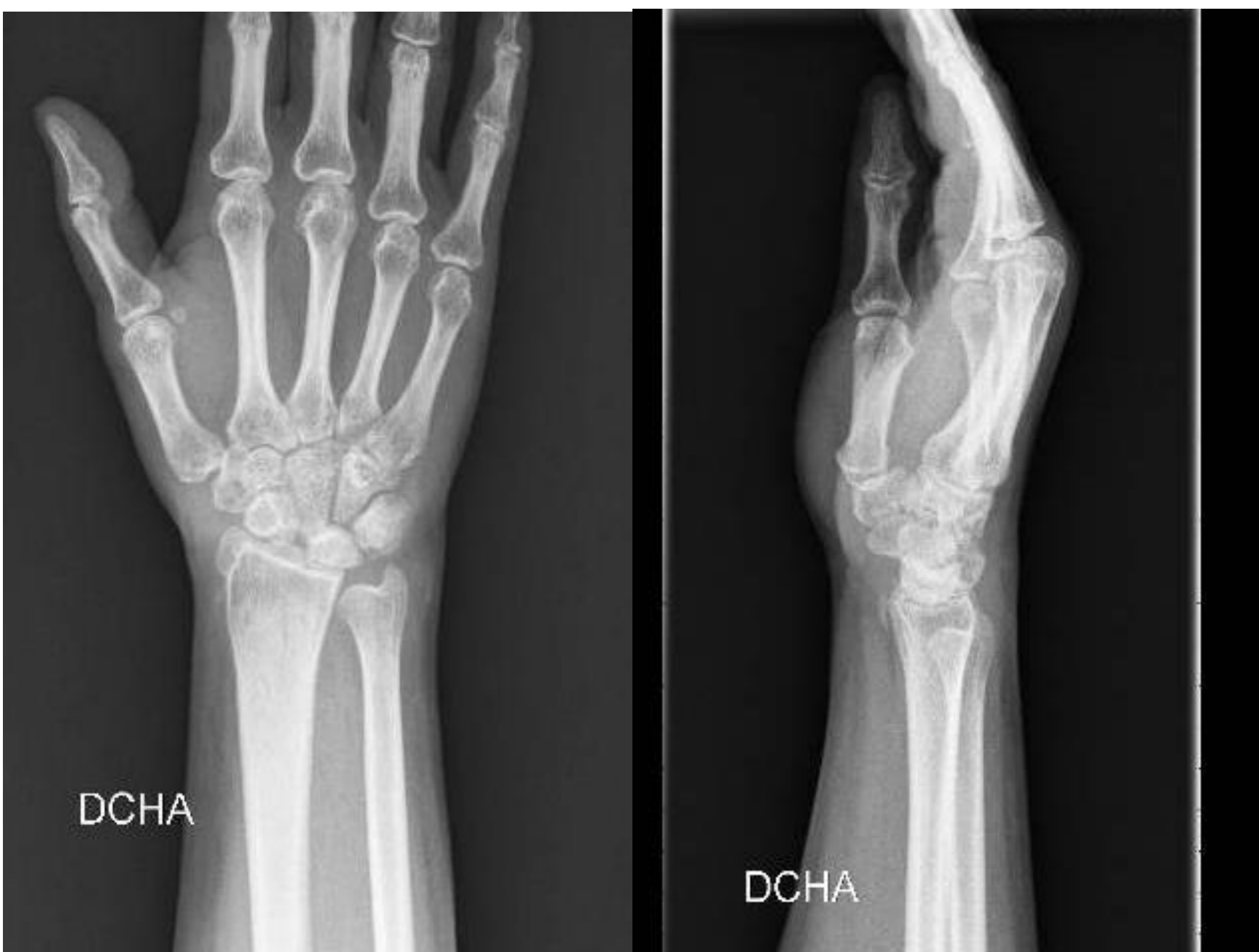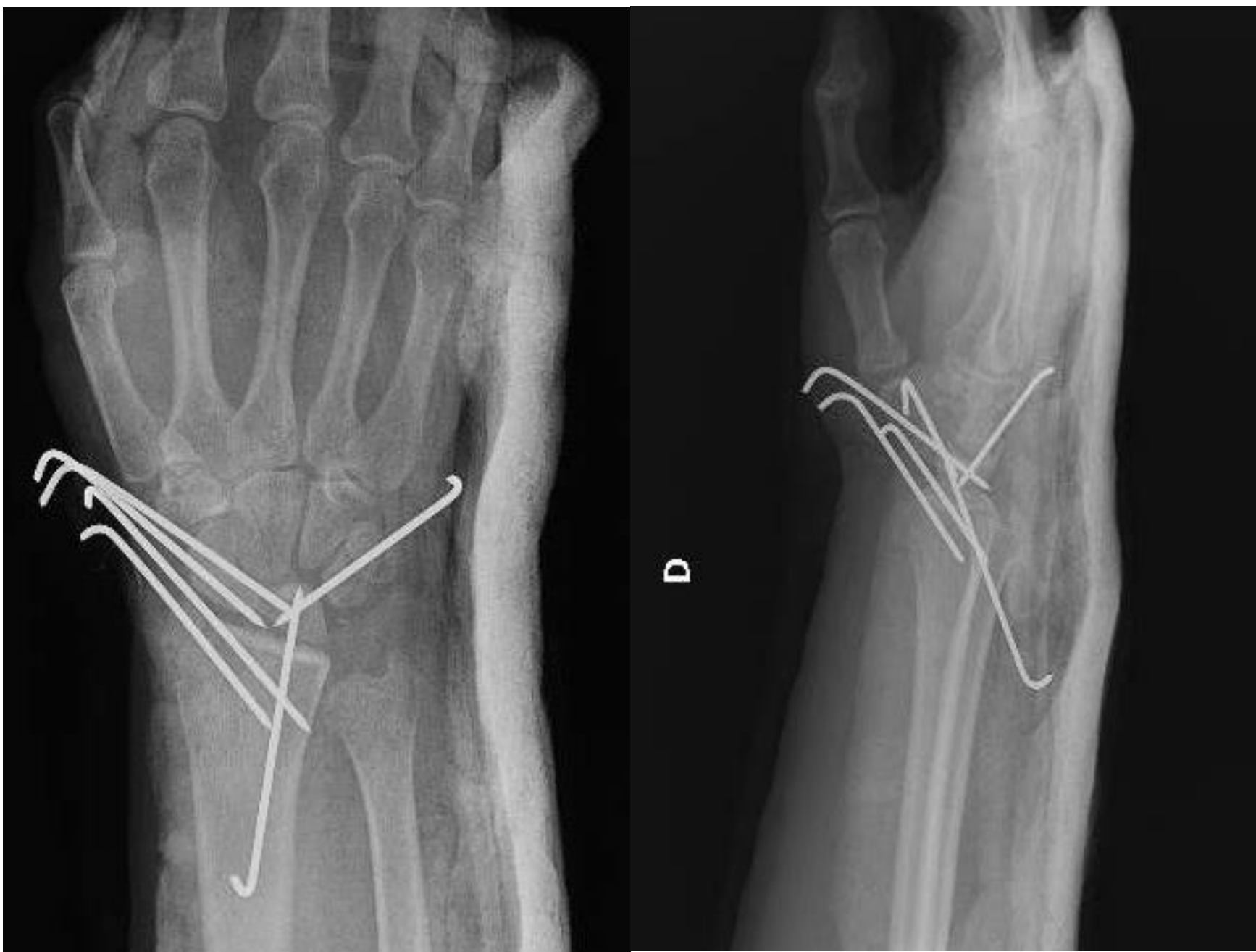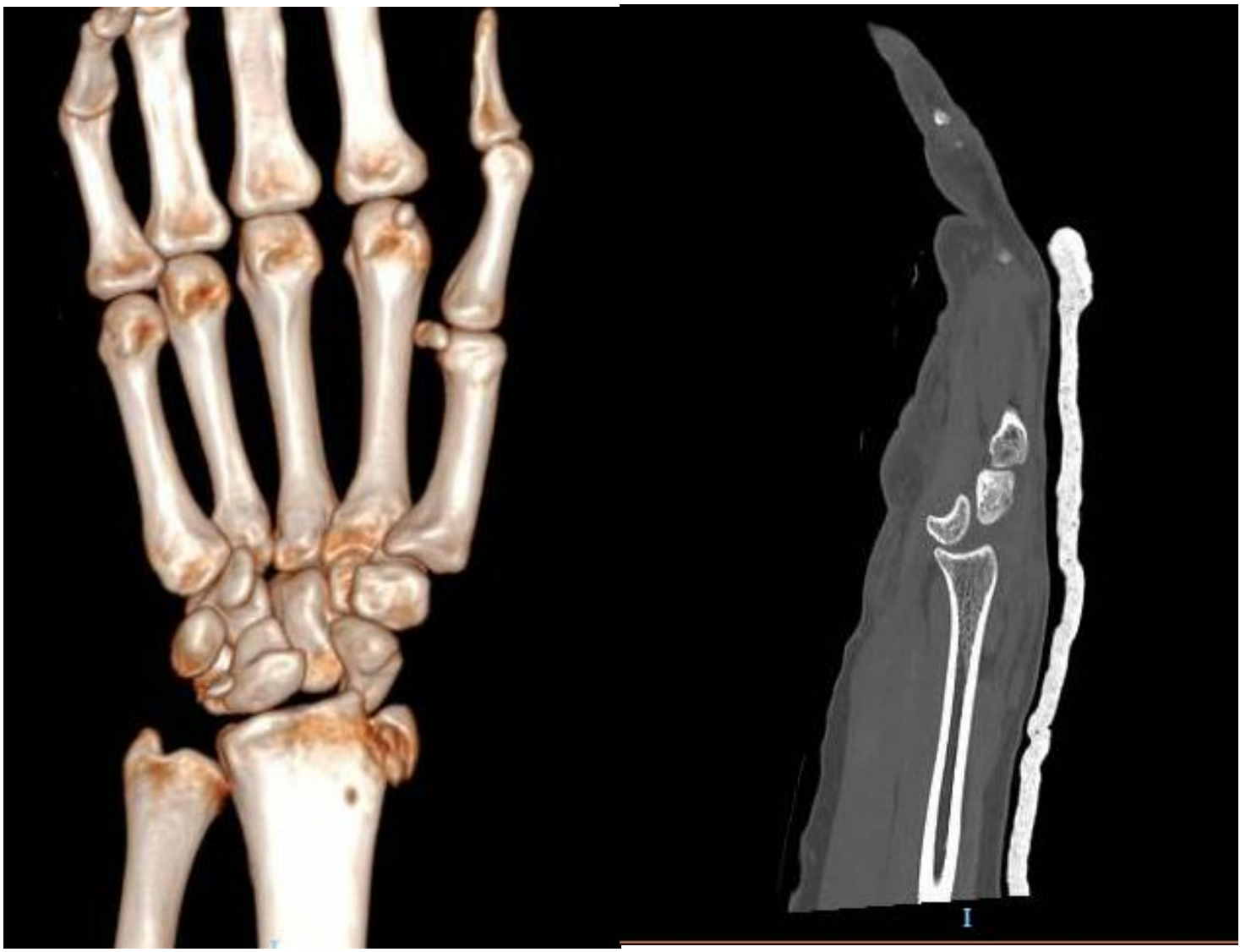
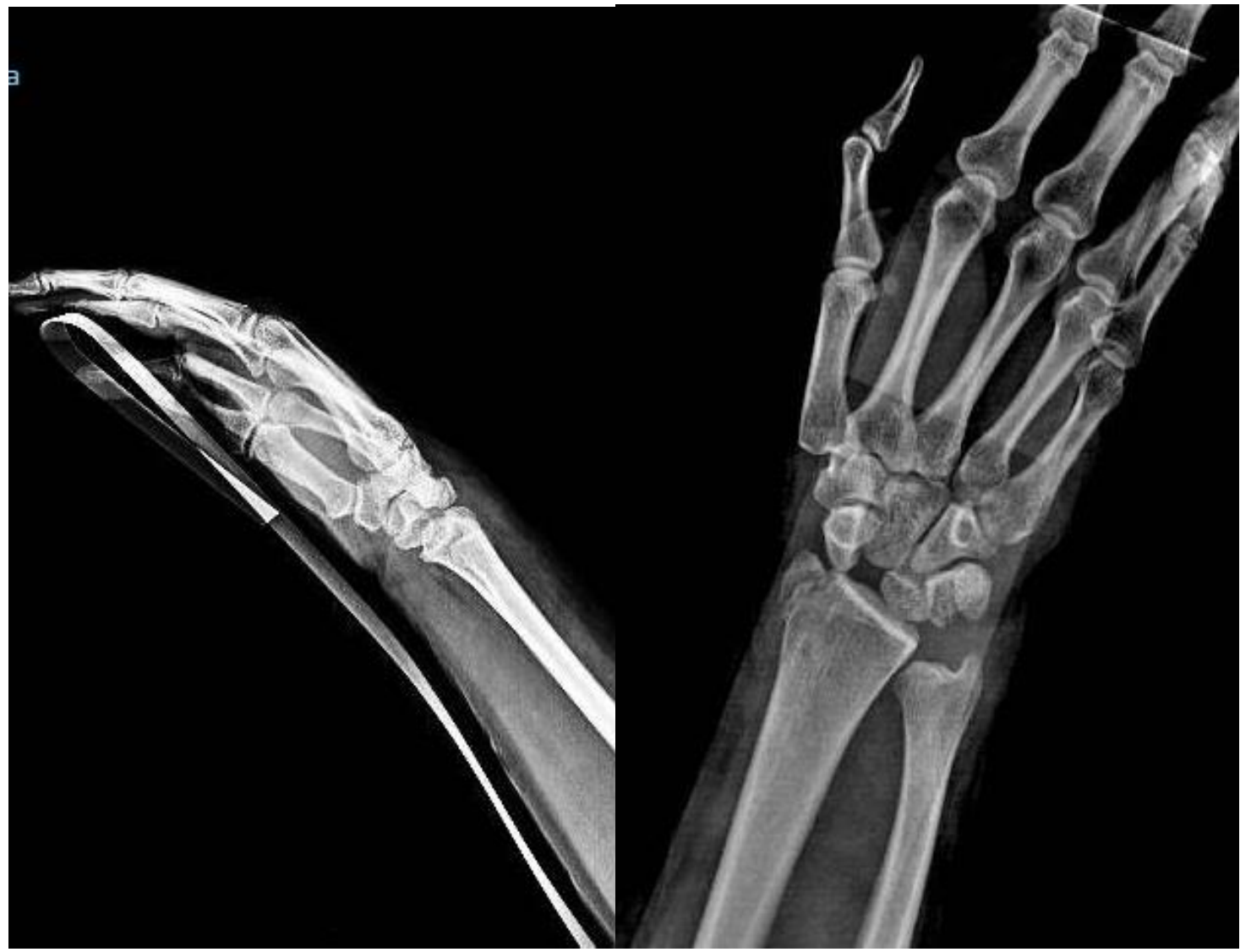HOSPITAL UNIVERSITARIO VIRGEN DEL ROCÍO (SEVILLA)

INTRODUCCIÓN

Las luxaciones de las articulaciones de los huesos del carpo son entidades poco frecuentes, habitualmente asociadas a mecanismos de alta energía y que hasta en un 25% de los casos son infradiagnosticadas en un primer contacto asistencial con el paciente. La luxación semilunar es la más frecuente y conlleva un alto riesgo de compresión del nervio mediano en el canal del carpo

MATERIAL Y MÉTODOS

Las luxaciones de las articulaciones de los huesos del carpo son entidades poco frecuentes, habitualmente asociadas a mecanismos de alta energía (precipitaciones, accidentes de tráfico, etc) y que hasta en un 25% de los casos son infradiagnosticadas en un primer contacto asistencial con el paciente. La luxación semilunar es la más frecuente y conlleva un alto riesgo de compresión del nervio mediano en el canal del carpo. La paciente regresa horas más tarde con dolor intenso tipo urente y con parestesias en territorio del N. Mediano. Ante estos signos de alarma se solicita TAC urgente y se diagnostica de Fractura-luxación transestilo-periescafo-perilunar. La paciente es intervenida de urgencia realizándose en un primer tiempo fijación interna mediante agujas de Kirschner: 1 aguja radio-semilunar, 2 agujas escafo-semilunares, 1 aguja piramido-semilunar y 2 agujas para fijación de la fractura de estiloides radial. En un segundo tiempo, se descomprime el N. Mediano a nivel de túnel del carpo, apreciándose signos de sufrimiento con aspecto edematoso/ hemorrágico, pero con continuidad



RESULTADOS

En la primera revisión a los 10 días, la paciente había recuperado la sensibilidad en el territorio del N. Mediano. Las agujas fueron retiradas a las 7 semanas y fue derivada al servicio de Rehabilitación. A pesar de ello, no fue posible recuperar un balance articular completo y las posibles consecuencias degenerativas de la articulación están aún por determinar

CONCLUSIONES

La luxación semilunar es una entidad infrecuente e infradiagnosticada en el primer contacto asistencial con consecuencias nefastas en caso de demora en la reducción, tales como compresión del N. Mediano o necrosis avascular del semilunar. La estabilidad y funcionalidad de la muñeca puede verse severamente afectada en estos casos, por lo que un diagnóstico, tratamiento quirúrgico y rehabilitador precoz son fundamentales.