

Actinomicosis vertebral con invasión medular. A propósito de un caso.

Cal Fraga, María Luísa; Pernal Durán, Carlos; García Pérez, Ángela; Rodríguez Arenas, Mónica; Souto Míguez, Pablo; Penín Gómez, Cristina; Gómez Díaz; Capellá González, Paula; Lojo Romero, Ana Mercedes; Lirola Fleitas, Alan; Rey Pampín, Iria; Daporta Iglesias, Lorena.

HOSPITAL ÁLVARO CUNQUEIRO

INTRODUCCIÓN

La **actinomicosis vertebral es extremadamente inusual**, siendo escasos los casos descritos, sobre todo en niños.

Presentamos por este motivo, un caso de **osteomielitis lumbosacra** con **extensión al canal medular** por *Actinomyces* spp en un **adolescente**.

MATERIAL Y MÉTODOS

Se procede a **drenaje** de colecciones extracanal e inicio de antibioterapia con **Cotrimoxazol + Vancomicina+ Cefotaxima**

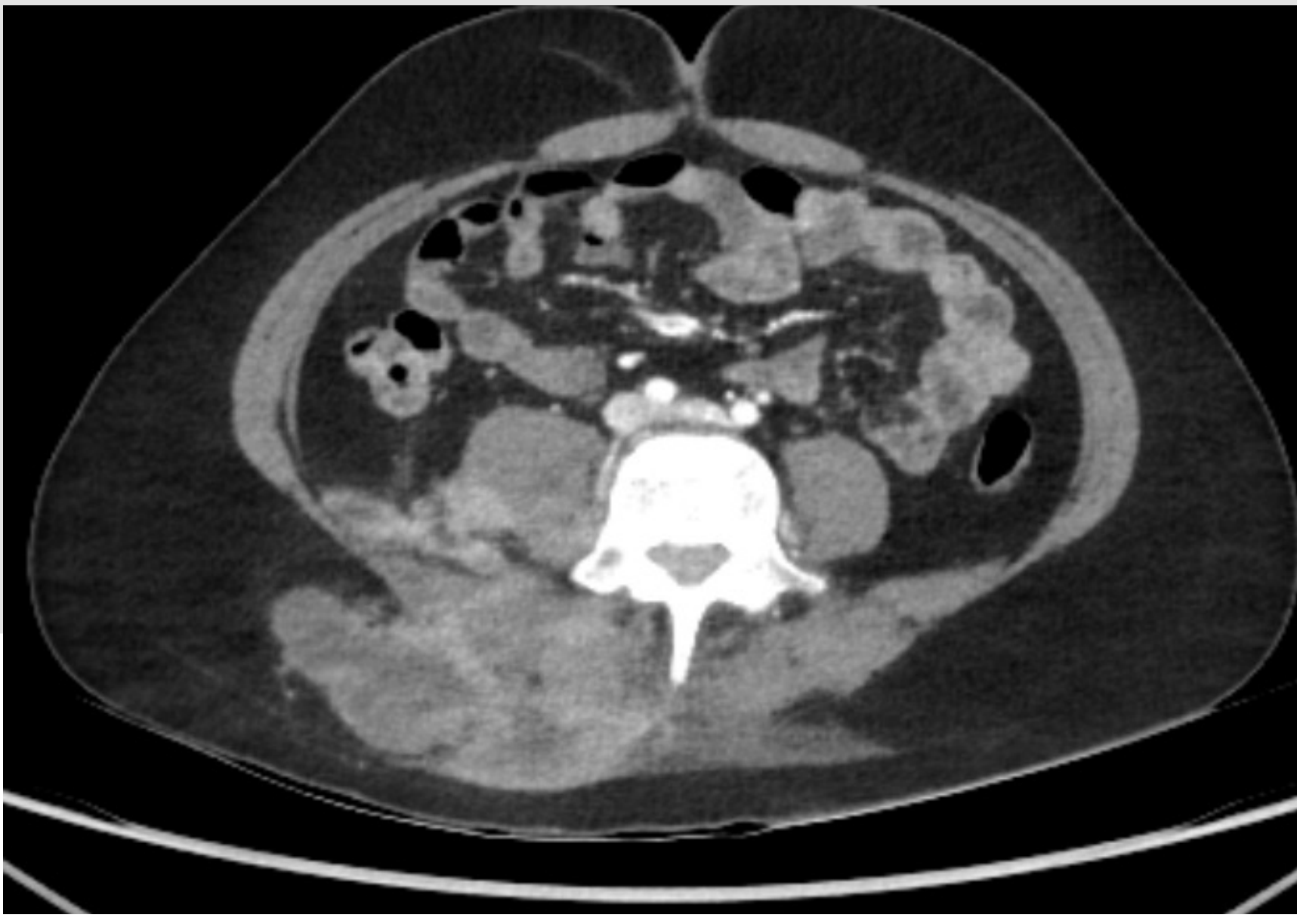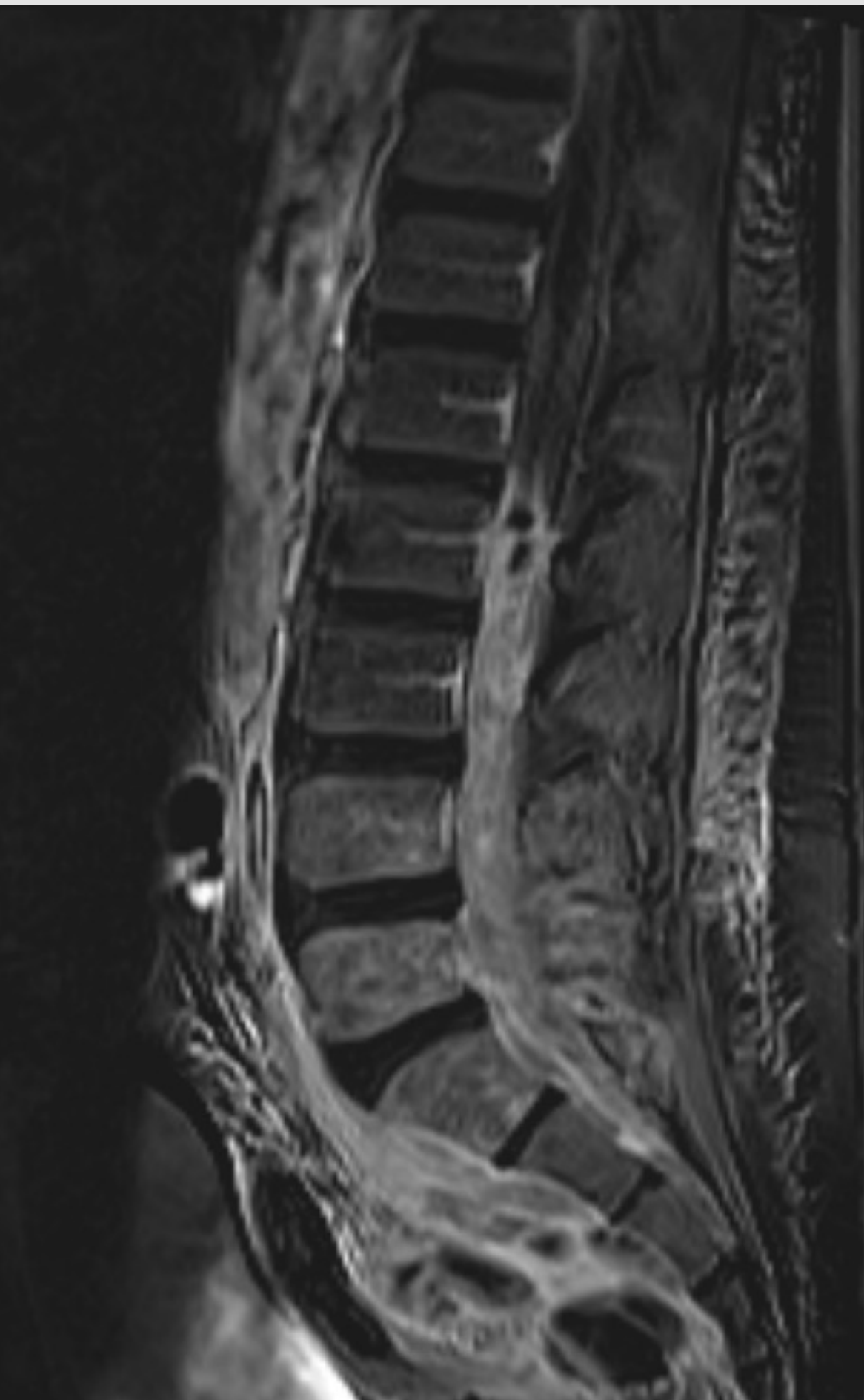
RMN → ocupación del **canal espinal desde D11 con material purulento que sustituye completamente el LCR** con extensión por agujeros de conjunción.

Microbiología positiva para **Actinomyces Israelii**. →
Inicio de **Penicilina G IV**.

7 semanas de tratamiento AB IV → paciente afebril, **recuperación completa** de fuerza en MMII y deambulación sin dolor



Alta hospitalaria con
tratamiento con Amoxicilina



MATERIAL Y MÉTODOS

Varón de 13 años diagnosticado de Granulomatosis con poliangeítis a **tratamiento inmunosupresor**.

Acude por dolor lumbar de 3 meses de evolución con empeoramiento en la última semana con fiebre de hasta **39.5°C** e **imposibilidad para la deambulación**.

A la exploración se observan **masas fluctuantes** lumbosacras y glúteas y **disminución de fuerza proximal en MMII** de predominio izquierdo.

TC lumbosacro → **osteomielitis L4-S1** con gran colección paravertebral y presacra retroperitoneal que contacta con recto superior y **afectación intrarraquídea**.

RESULTADOS

En revisión en consultas a los **5 meses**, nos encontramos al paciente **asintomático**, sin déficits de fuerza ni de movilidad, aún a tratamiento con **Amoxicilina**.

Alta por parte de Traumatología.

CONCLUSIÓN

La **actinomicosis** es una entidad rara que debemos plantear ante casos **subagudos o crónicos de infección vertebral** con comportamiento **atípico** en imagen y en los que ya hemos descartado la tuberculosis o brucelosis.

Tras el **tratamiento con betalactámicos** suele tener un **pronóstico excelente** pero los casos de invasión medular son excepcionales y las secuelas inciertas.