

POLITRAUMATIZADO: FRACTURA DE CUELLO Y DIÁFISIS FEMORAL IPSILATERAL

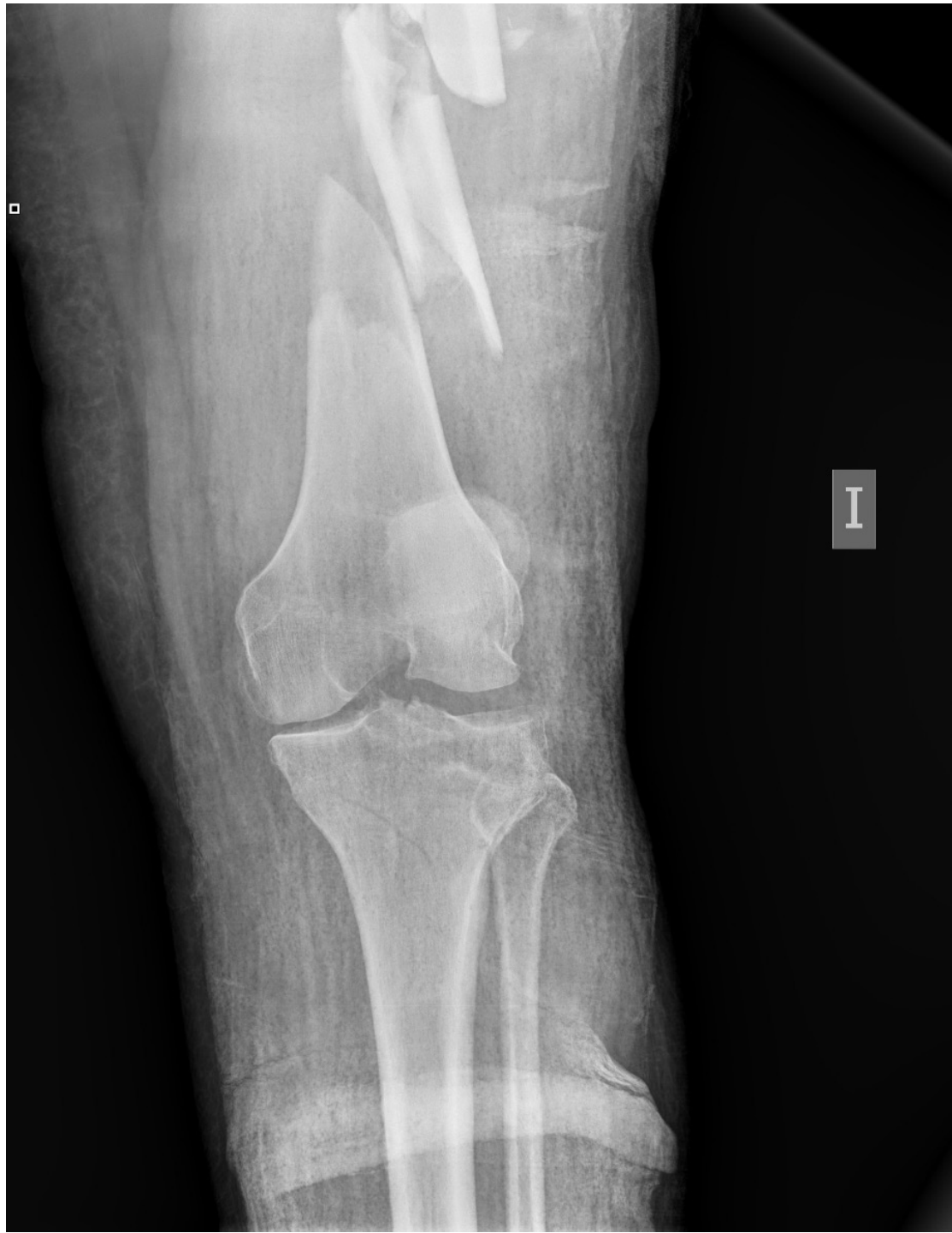Hospital Universitario Puerta del Mar (Cádiz)
Valverde Brañas, M.; Mantic Lugo, M.; Fernández Amaya, J.L.; Fuertes Arenal, M.

OBJETIVOS

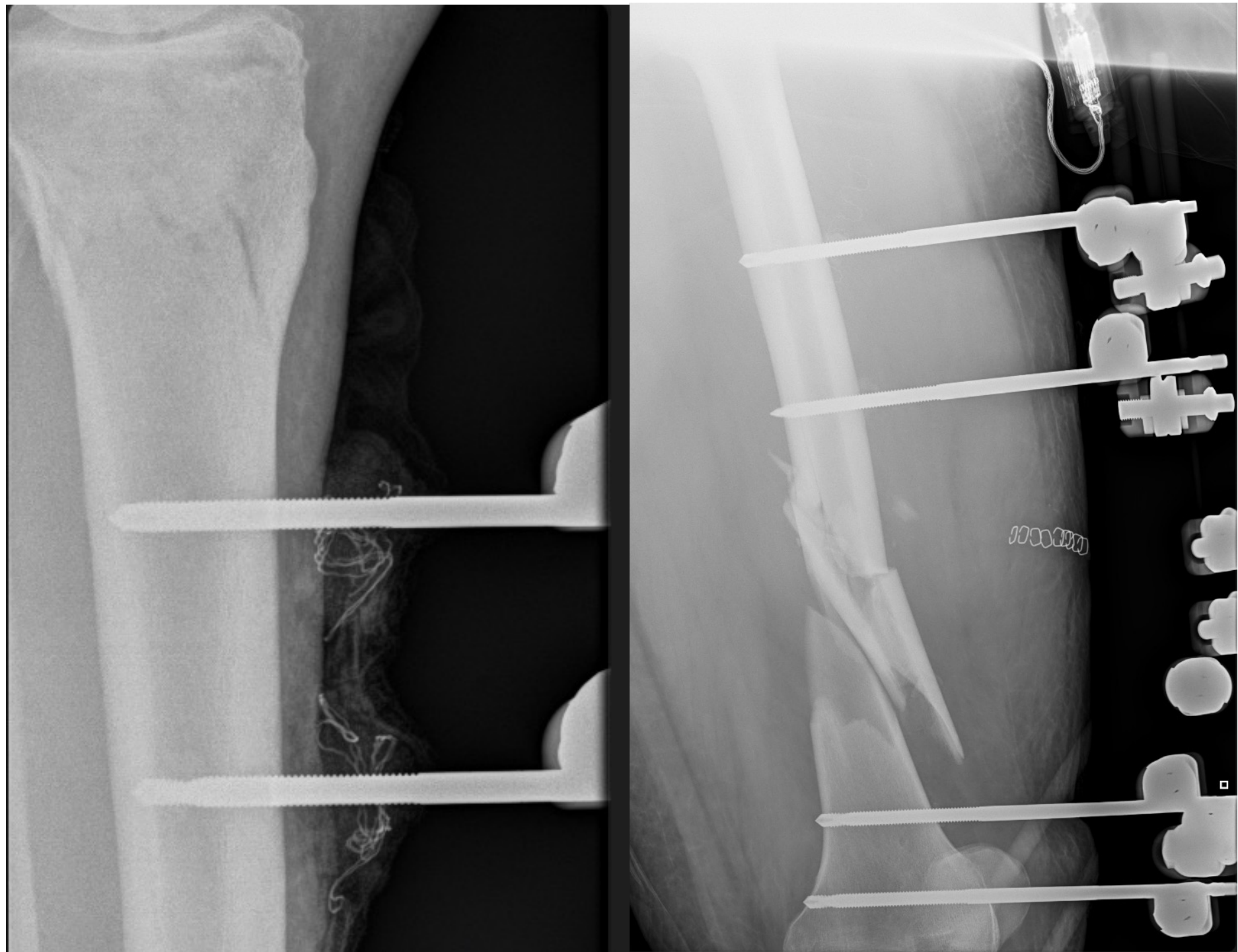
El 9% de los politraumas de alta energía que presentan fractura diafisaria de fémur asocian fractura del cuello femoral; y de ellas hasta un 30% pasan desapercibidas.

MATERIAL Y MÉTODOS

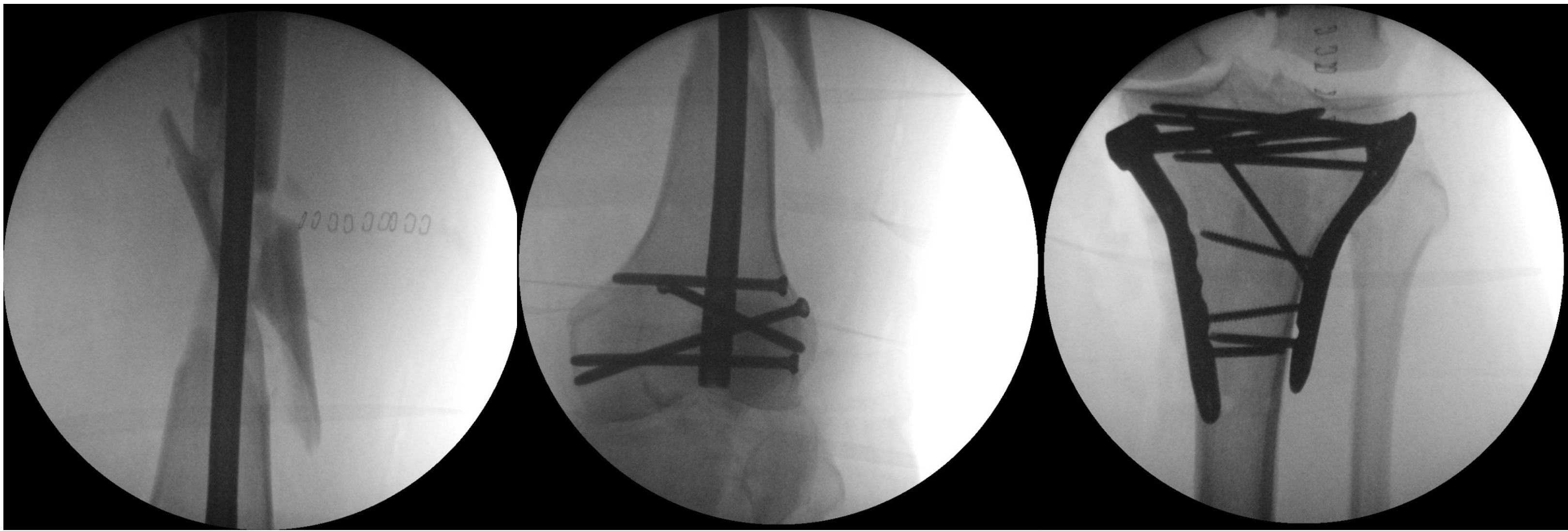♂ 32 años, accidente de tráfico



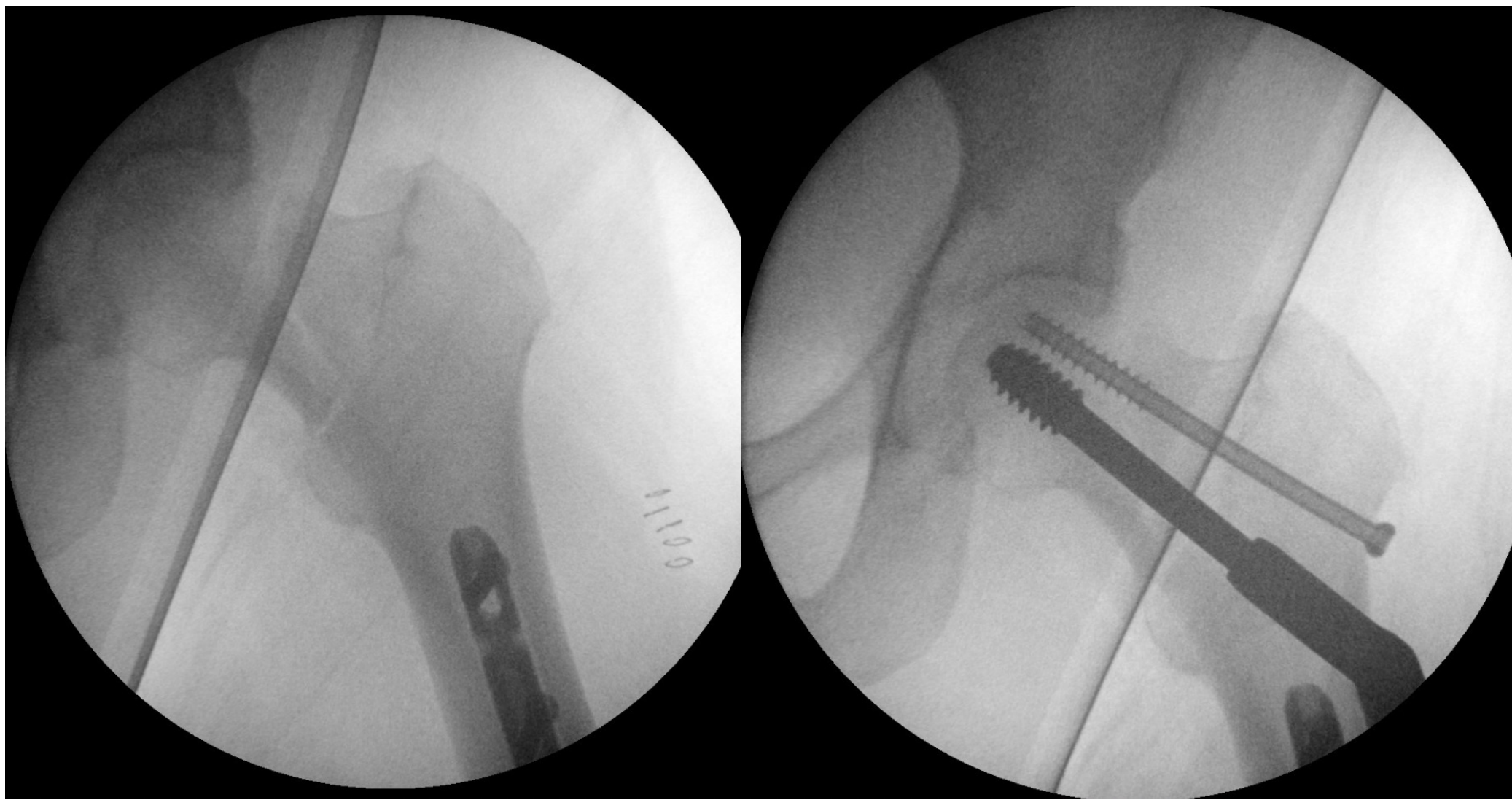
Rx MII: fractura diáfisis bifocal de fémur (32-C2 AO/OTA);
fractura de meseta tibial (41-C2 AO/OTA)



Cirugía control de daños (Fijador Externo)



Osteosíntesis definitiva (+5días): clavo retrógrado de fémur y doble placa en
meseta tibial.



Rx intraoperatoria: fractura de cuello femoral (31-B2
AO/OTA). Osteosíntesis mediante sistema DHS.

RESULTADOS

- No complicaciones postoperatorias
- Seguimiento a los 2 años: fracturas consolidadas. ADECUADA ALINEACION, LONGITUD Y ROTACIÓN DEL MIEMBRO

CONCLUSIONES

- En traumatismos de alta energía es necesario descartar la presencia de fracturas de cuello femoral en pacientes con fracturas diafisarias de fémur, mediante Rx de cadera en rotación interna y/o TC de caderas.
- Tras la osteosíntesis del fémur se debe realizar escopia de la cadera.
- El manejo adecuado diagnóstico y terapéutico evita complicaciones tales como necrosis avascular de la cabeza, pseudoartrosis o consolidaciones viciosas.

BIBLIOGRAFÍA

1. Cnossen JD, Van Lieshout EMM, Verhofstad MHJ. Surgical management of bifocal femoral fractures: a systematic review and pooled analysis of treatment with a single implant versus double implants. Arch Orthop Trauma Surg. 2023 Oct;143(10):6229-6241.
2. Dou B, Ma WQ, Qin T, Zhu W, Dai YH, Xu XB. [Surgical treatment for ipsilateral femoral neck and shaft fracture]. Zhongguo Gu Shang. 2023 Mar 25;36(3):203-8.
3. Labza S, Fassola I, Kunz B, Ertel W, Krasnici S. Delayed recognition of an ipsilateral femoral neck and shaft fracture leading to preventable subsequent complications: a case report. Patient Saf Surg. 2017 Jul 10;11:20
4. Bastian JD, Ivanova S, Mabrouk A, Biberthaler P, Caba-Doussoux P, Kanakaris NK. Surgical fixation of ipsilateral femoral neck and shaft fractures: a matter of debate? EFORT Open Rev. 2023;8(9):698-707

