

# Reinserción de la porción larga del bíceps en el húmero después del signo de Popeye

André Guimarães; João Seixas; Joana Contente; Rui Claro; Luís Barros

ULSTMAD, Vila Real; ULSSA, Porto, Portugal

## Introducción

La rotura de la porción larga del Bíceps se debe a traumatismos o patologías degenerativas. Es más común en hombres y con edad avanzada. Sin embargo, es poco común después de un uso excesivo de la extremidad. Como resultado, los pacientes presentan dolor y disfunción en la parte anterior del hombro, seguido de retracción muscular que produce el signo cosmético de Popeye que provoca debilidad de hasta un 30% y calambres.

## Caso Clínico

Presentamos un caso de un varón de 45 años sin antecedentes personales que practicaba pádel y durante su último entrenamiento experimentó dolores bruscos en hombro y brazo derechos, a los pocos días aparecieron los signos estéticos de popey. Acudió a consulta de ortopedia y probó tratamiento conservador con rehabilitación, sin embargo, ante la persistencia de los calambres y la falta de fuerzas que sentía, ingresó para tratamiento quirúrgico. Se realizó un mini abordaje anterior del brazo y se reinsertó la porción larga con un minianclaje de 2,0 mm. El paciente evolucionó favorablemente desapareciendo los dolores y calambres y al cabo de 3 meses reanudó la práctica deportiva.

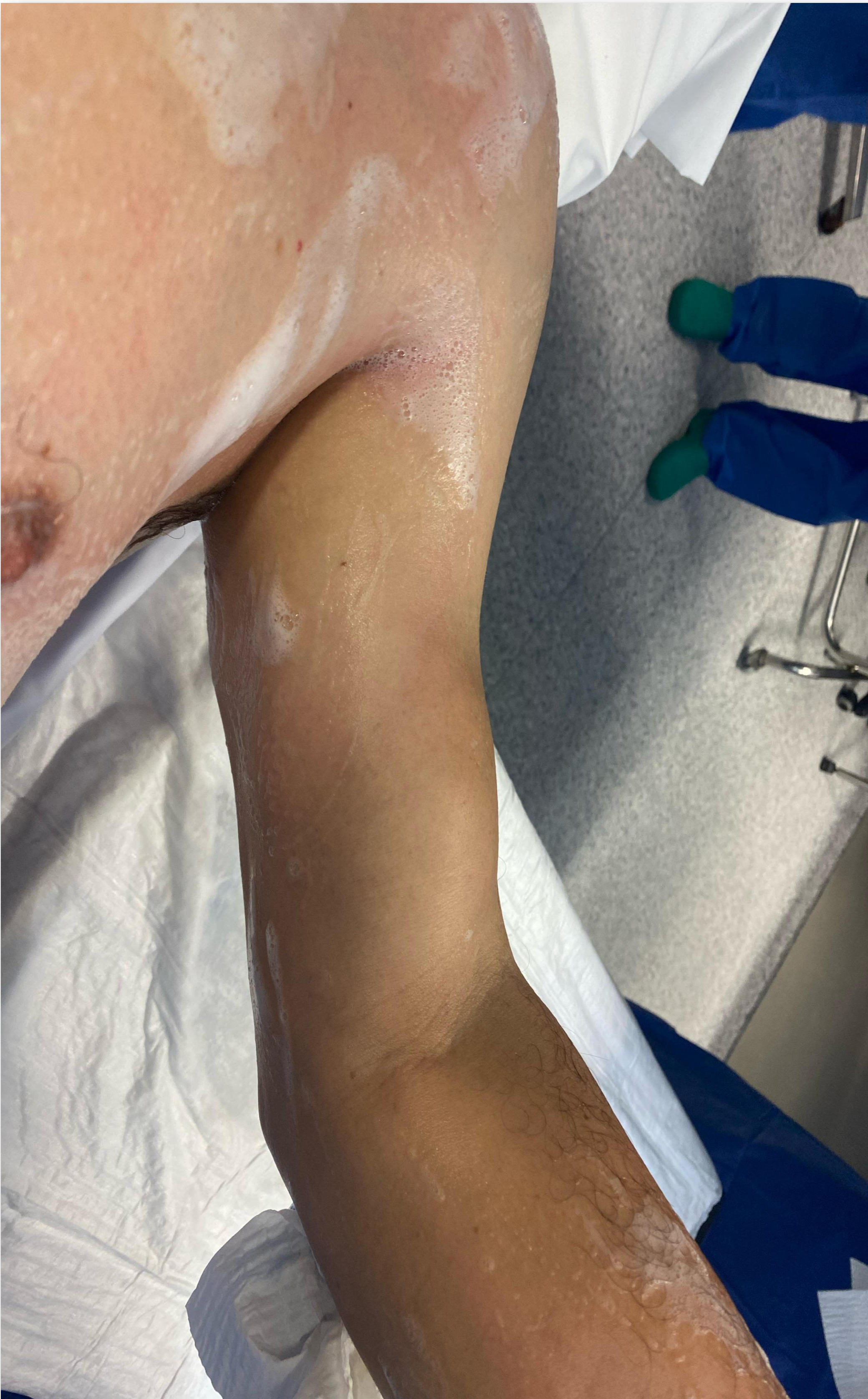

Imagen preoperatoria

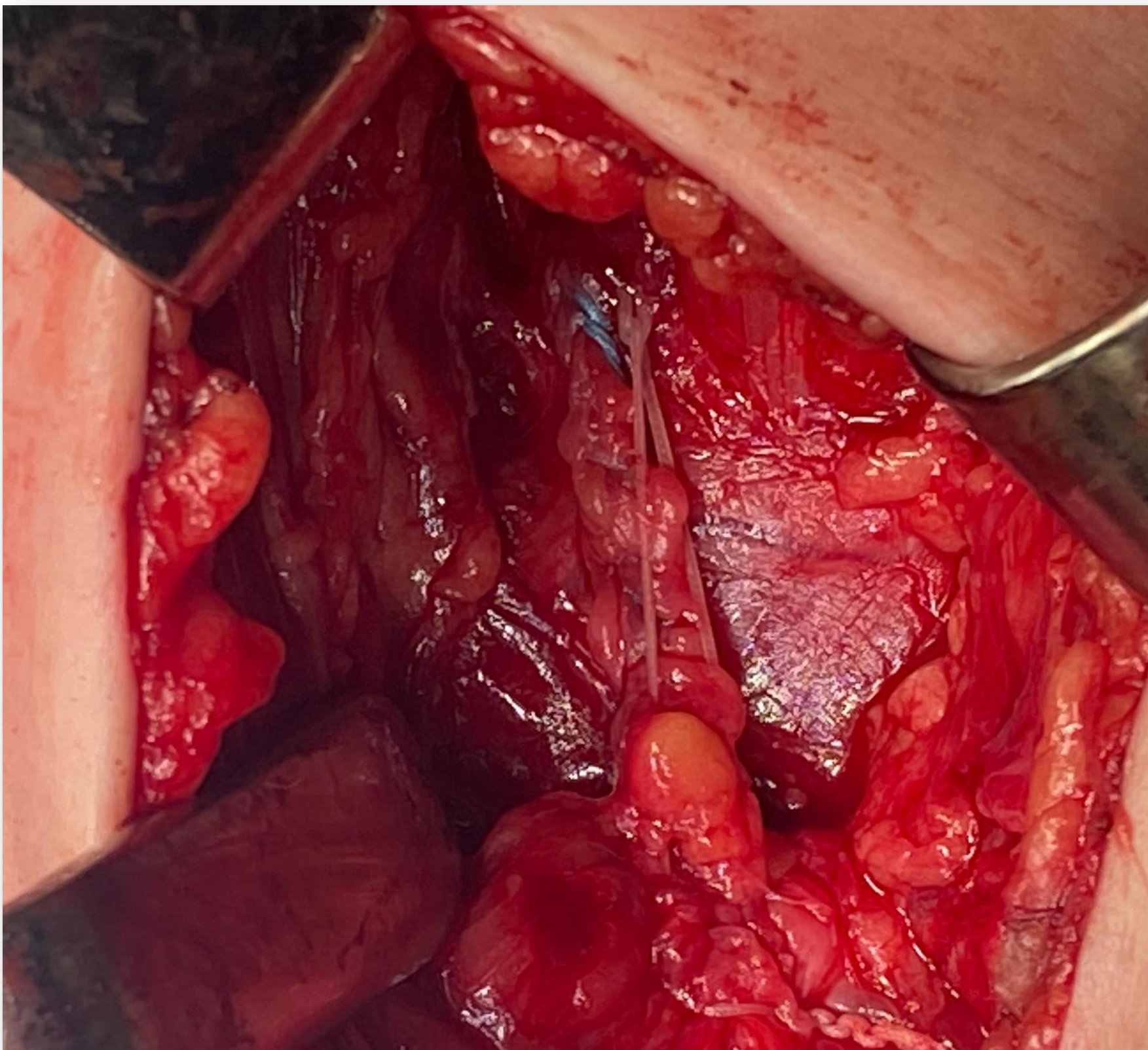


Imagen 1 postoperatoria

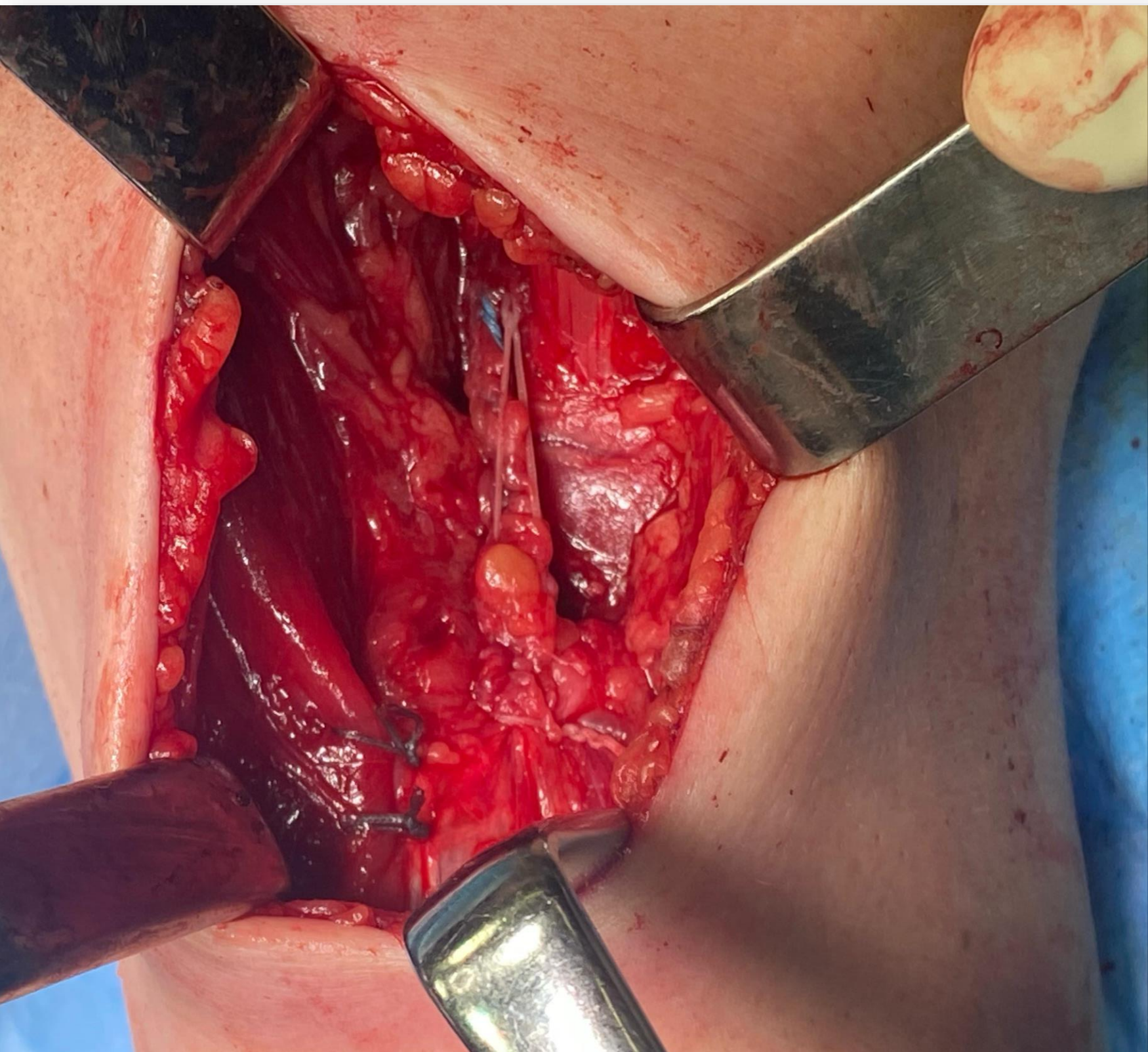

Imagen 2 postoperatoria

## Conclusión

En la población anciana, la patología bicipital normalmente se trata de forma conservadora. Sin embargo, como en este caso, los jóvenes y los deportistas desarrollan un cuadro clínico de calambres y dolor, y cada vez se reporta más en la literatura como abordaje quirúrgico primario en deportistas. Existen varias técnicas quirúrgicas dependiendo de la experiencia del cirujano.

## Referencias

