

# FASCITIS NECROTIZANTE: MANEJO DIAGNÓSTICO Y TERAPÉUTICO

Hospital Universitario Puerta del Mar (Cádiz)  
Valverde Brañas, M.; Alcaraz Varela, M.; Rosa Longobardo, S.; Mantic Lugo, M.

## INTRODUCCIÓN

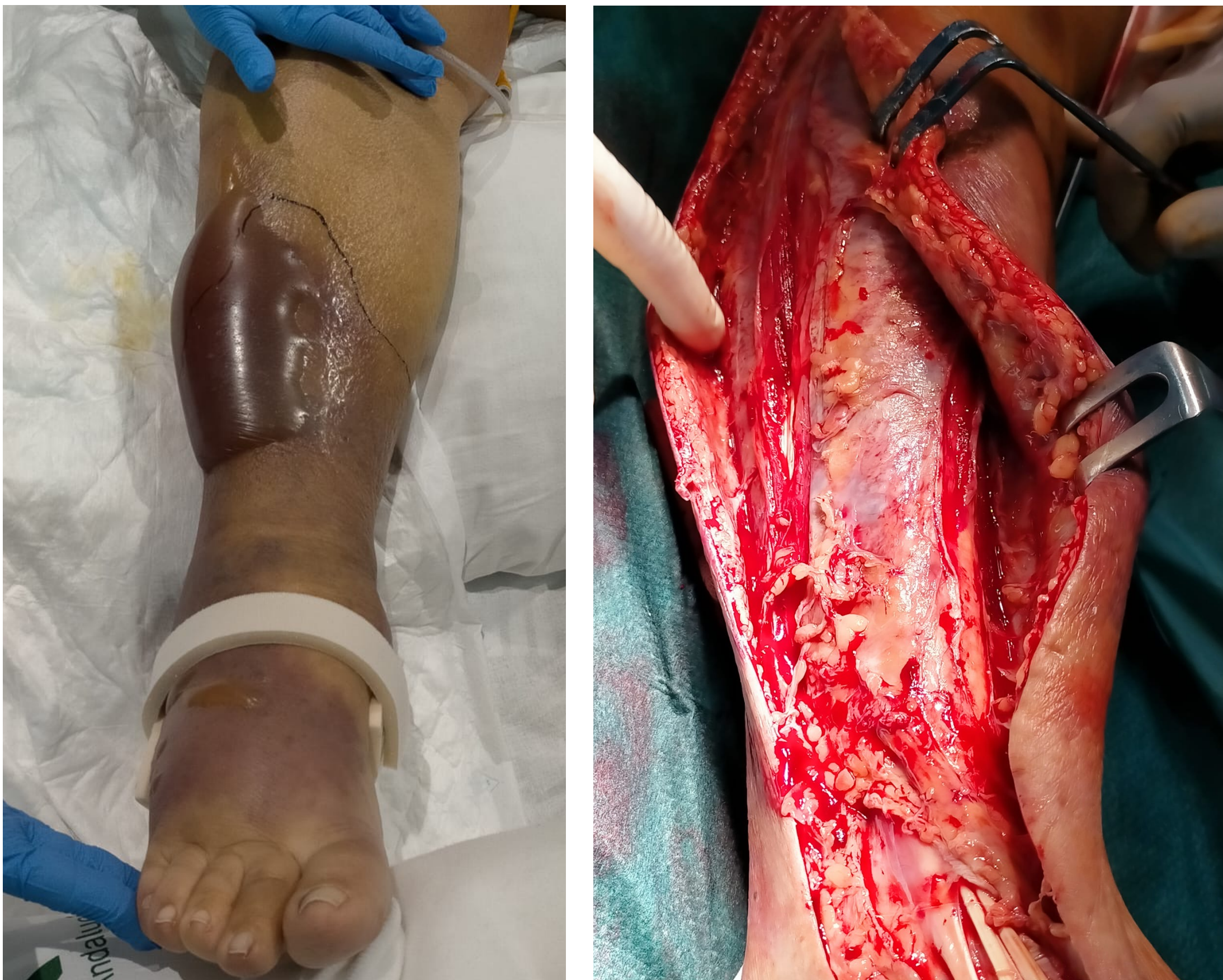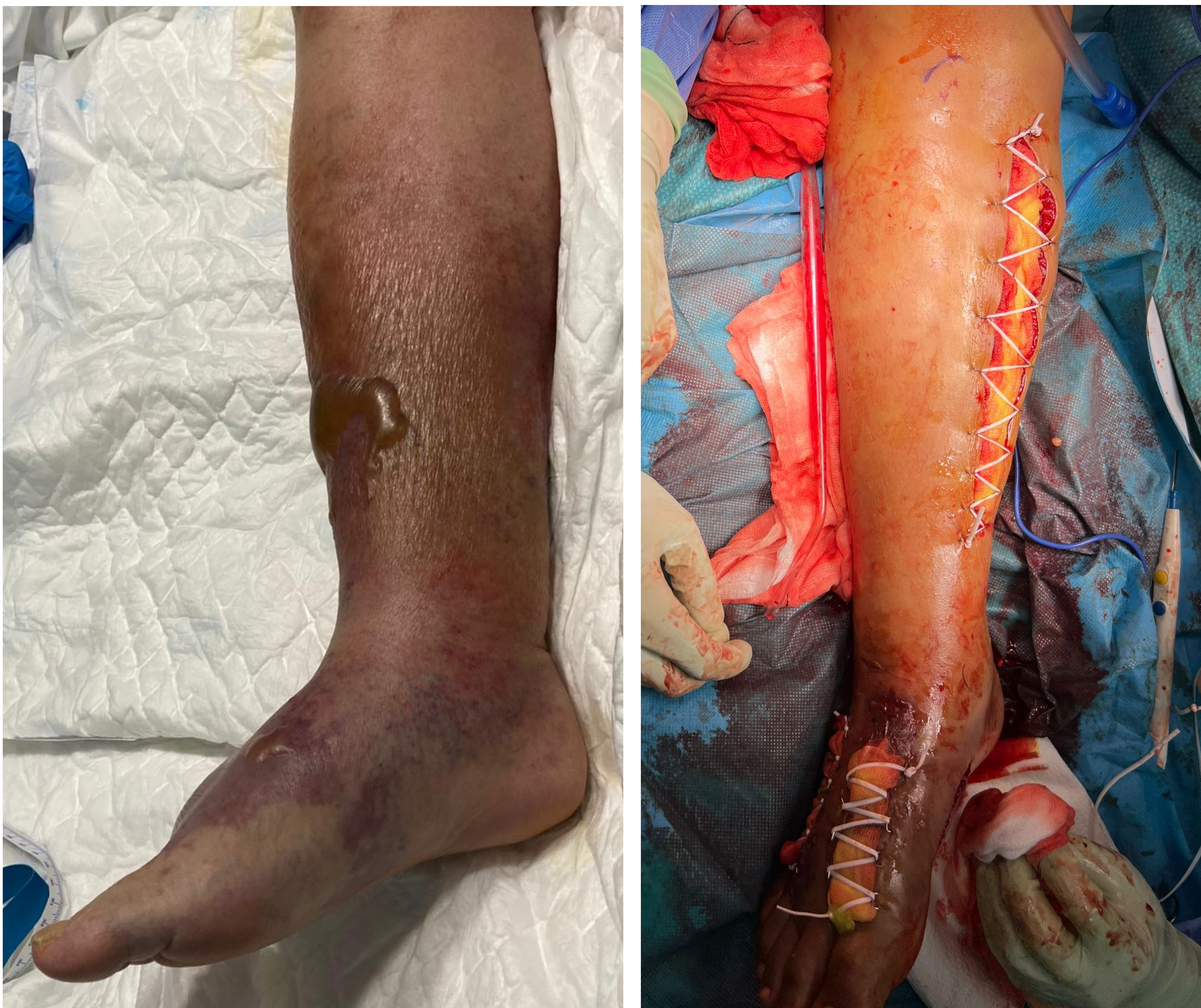La fascitis necrotizante es una infección rápidamente progresiva de piel y partes blandas con gran destrucción tisular y afectación sistémica. Generalmente es polimicrobiana. Pese a su baja incidencia tiene una alta tasa de mortalidad, por lo que es imprescindible mantener una alta sospecha clínica.

## MATERIAL Y METODOLOGÍA

Estudio observacional retrospectivo de una serie de 6 casos entre 2020 y 2024.

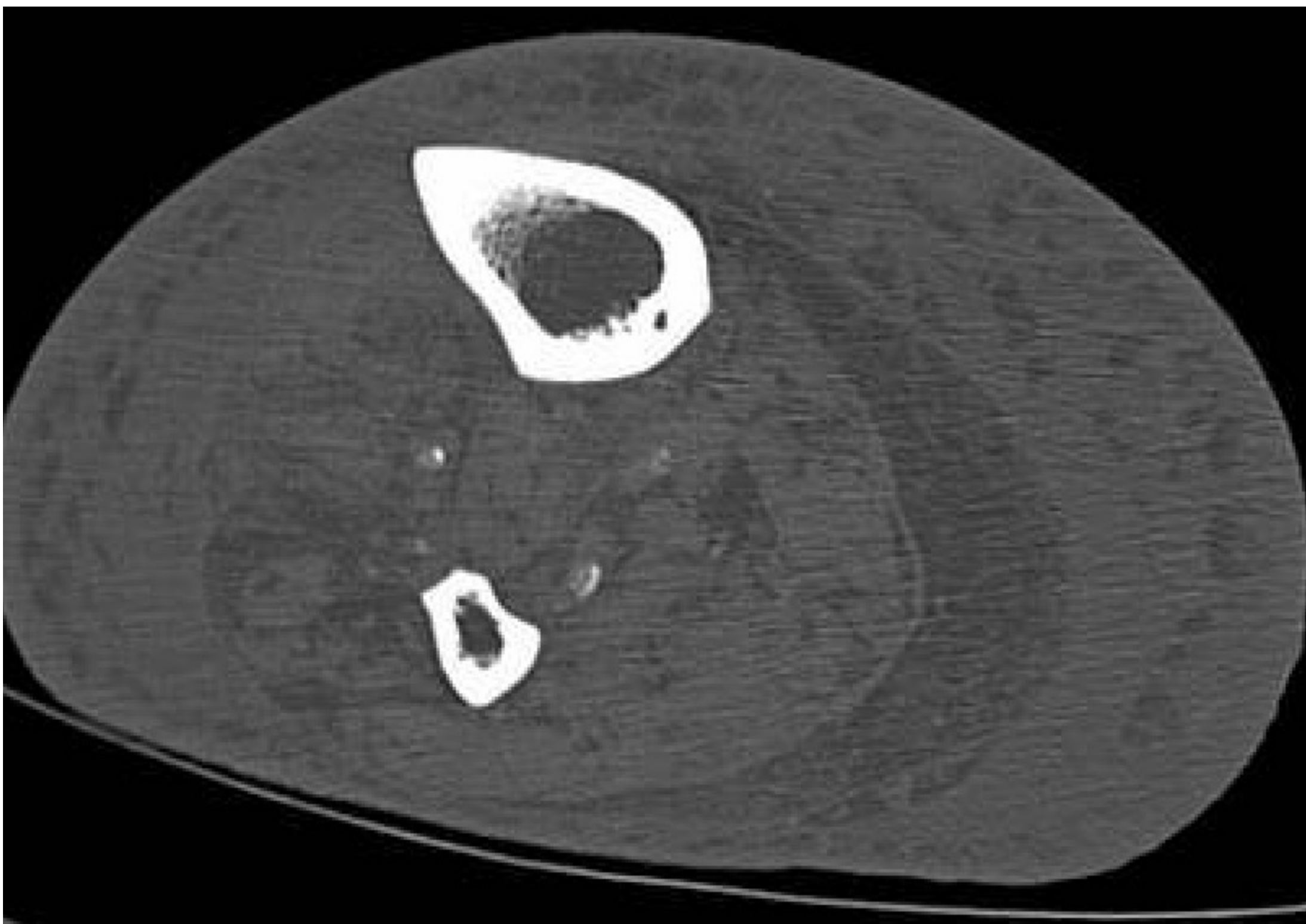
## RESULTADOS

SEXO	♂5 : 1 ♀
EDAD	59.8 años (45-73)
FR	100% al menos uno (DM, OBESIDAD, ID, OH)
SÍNTOMAS	20% inespecífico Más frecuente: celulitis
LRINEC	<6 puntos: 40% > 6 puntos: 60% (en 1 se descartó fascitis tras biopsia)
TC	Celulitis/colecciones con afectación de fascia superficial. Posible evolución a fascitis necrotizante.
MANEJO	Exploración quirúrgica y desbridamiento ATB IV Soporte hemodinámico (sueroterapia y vasoactivos)



## CONCLUSIONES

- La fascitis necrotizante es una infección de piel y partes blandas que presenta un alto índice de mortalidad, estrechamente relacionado con el retraso diagnóstico y terapéutico.
- La escala LRINEC y las pruebas de imagen ayudan en el diagnóstico, pero en ningún caso deben retrasar el momento de la cirugía.
- La sospecha clínica justifica la exploración quirúrgica y el desbridamiento quirúrgico debe ser agresivo.



BIBLIOGRAFÍA

- Wong C, Khin L, Heng K. The LRINEC (Laboratory Risk Indicator for Necrotizing Fasciitis) score: A tool for distinguishing necrotizing fasciitis from other soft tissue infections. Crit Care Med. 2004; 32:1535-4.
- Chen LL, Fasolka B, Treacy C. Necrotizing fasciitis. Nursing. 2020 Sep 1;50(9):34–40.
- Ditsios K, Chitas K, Christidis P, Charatsis K, Katsimentzas T, Papadopoulos P. Necrotizing Fasciitis of the Upper Extremity – A Review. Orthopedic Reviews. 2022 Aug 25;14(3).
- Kruppa C, Hutter DJ, Königshausen M, Gessmann J, Schildhauer TA, Coulibaly MO. Necrotizing fasciitis and the midterm outcomes after survival. SAGE Open Medicine. 2019 Jan;7:205031211984243.
- Bonne SL, Kadri SS. Evaluation and Management of Necrotizing Soft Tissue Infections. Infectious Disease Clinics of North America. 2017 Sep;31(3):497–511.