

LUXACION PERILUNAR DEL CARPO ESTADIO IV DE MAYFIELD. A PROPÓSITO DE UN CASO

Autores: L. Conde Ruiz ; P. Alonso Martin; J. Poveda Paule; M. Olmeda Lozano; J.C Márquez Ambite

INTRODUCCION

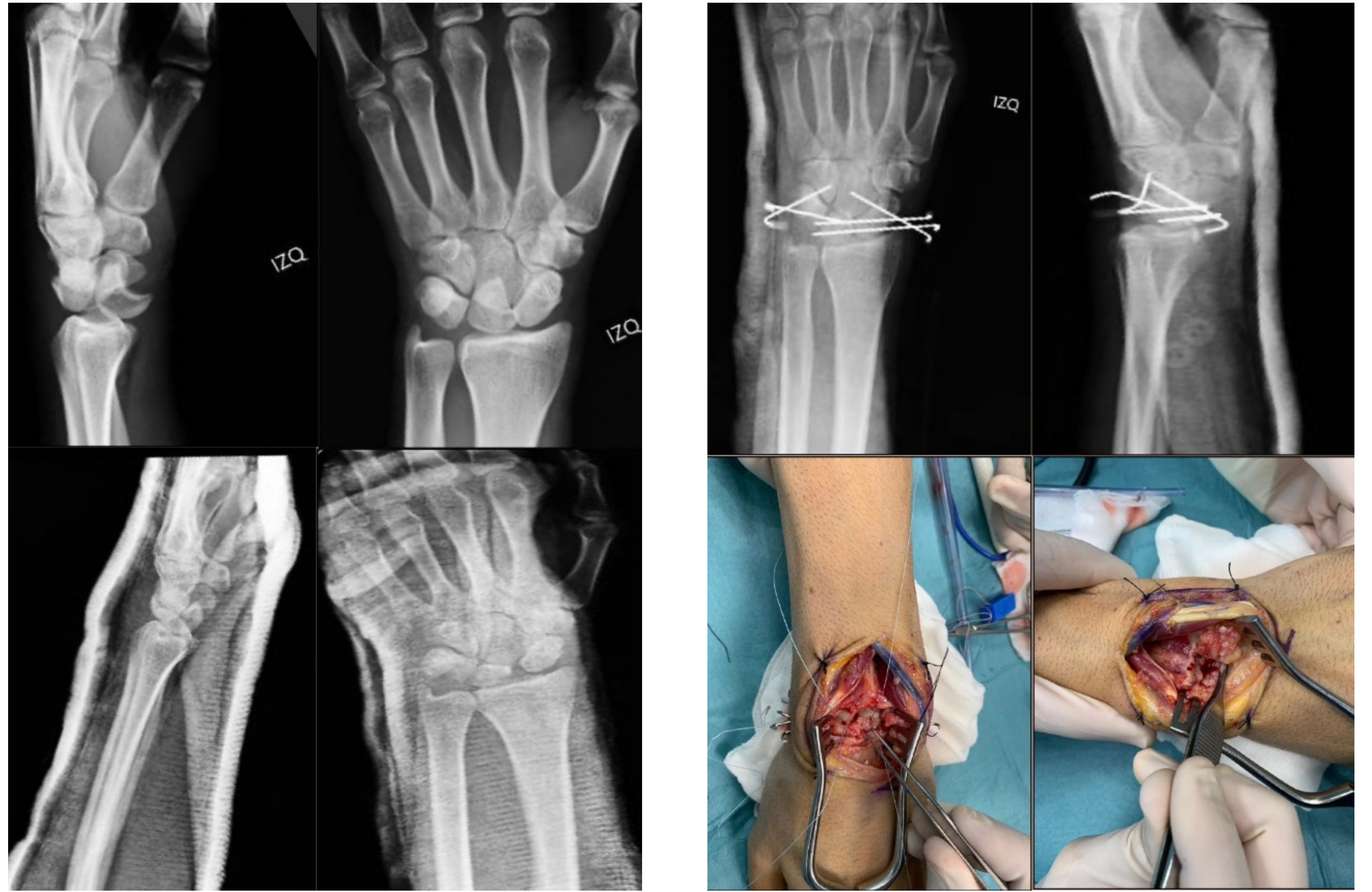
La luxación perilunar es la luxación más frecuente del carpo.

Patrón de progresión-> Mayfield.

Dos tipos:

Arco menor → afectación exclusiva de ligamentos.
Arco mayor → fracturas del carpo asociadas.

Las lesiones transescafolunares tienen mejores resultados que las que presentan una afectación ligamentosa aislada.



OBJETIVO

- Documentar un caso de luxación semilunar.
- Mostrar el resultado del tratamiento quirúrgico mediante reconstrucción y refuerzo ligamentoso.

MATERIAL Y MÉTODOS

Varón, 34 años, diestro, informático. Dolor e impotencia funcional de muñeca izquierda tras caída con mano ipsilateral en hiperextensión.

Tumefacción, dolor y deformidad a nivel volar del carpo sin alteraciones neurovasculares.

Rx: luxación semilunar grado IV de Mayfield.

Tratamiento quirúrgico → abordaje abierto dorsal, reducción, fijación mediante agujas Kirschner, reanclaje ligamentoso y refuerzo con capsuloplastia dorsal.

Las agujas se mantuvieron 8 semanas.

Posteriormente protocolo de rehabilitación en nuestro hospital.

RESULTADOS

Balance articular casi completo.

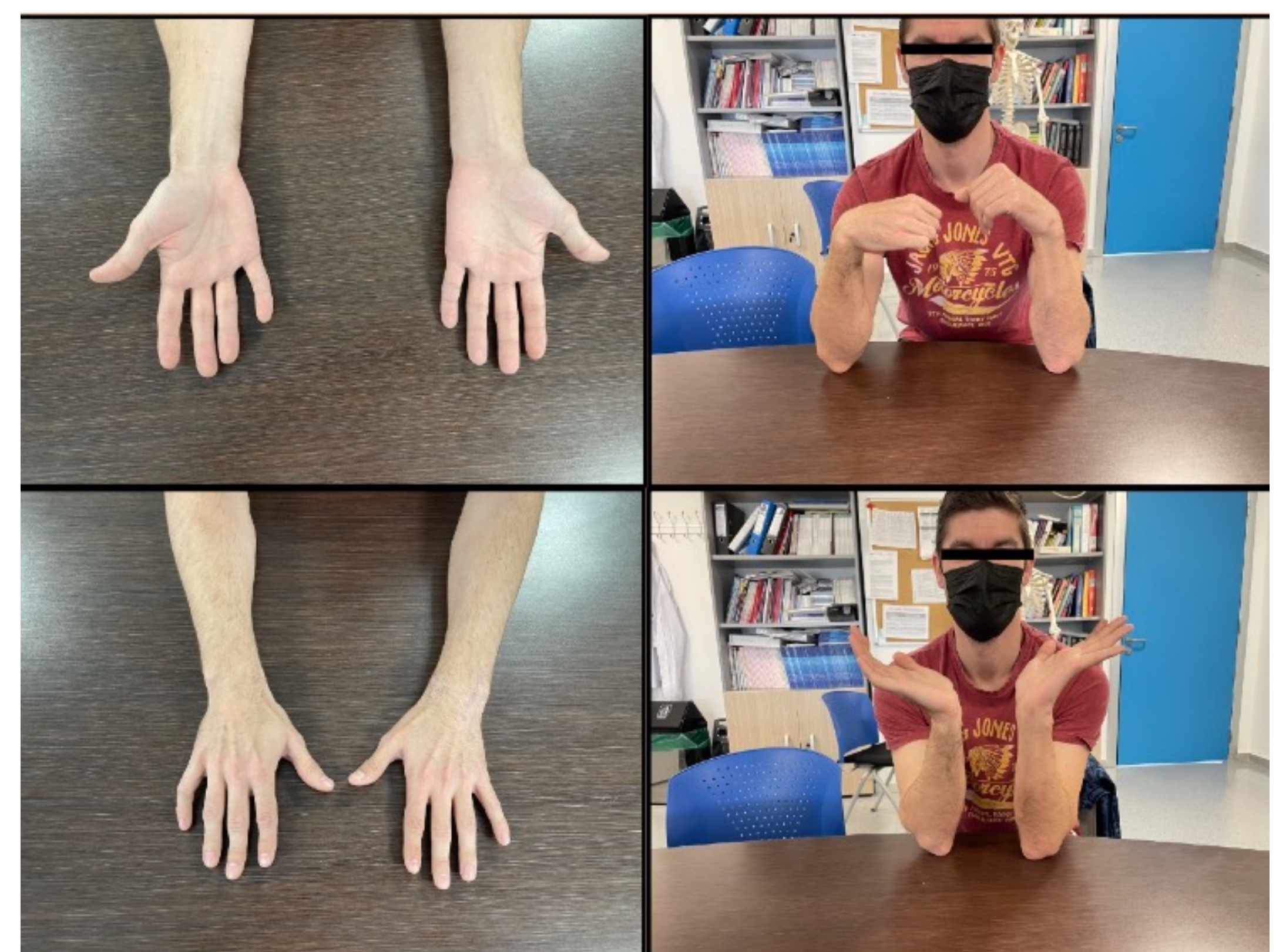Fuerza mínimamente disminuida respecto al miembro contralateral.

No dolor residual (EVA 0).

Alta satisfacción del paciente.

Reincorporación laboral a los 3 meses de la intervención.

Controles radiográficos satisfactorios.



CONCLUSIÓN



En nuestra experiencia el tratamiento quirúrgico con fijación de la reducción con agujas Kirschner asociado a reanclaje ligamentoso ha proporcionado un buen resultado funcional.