

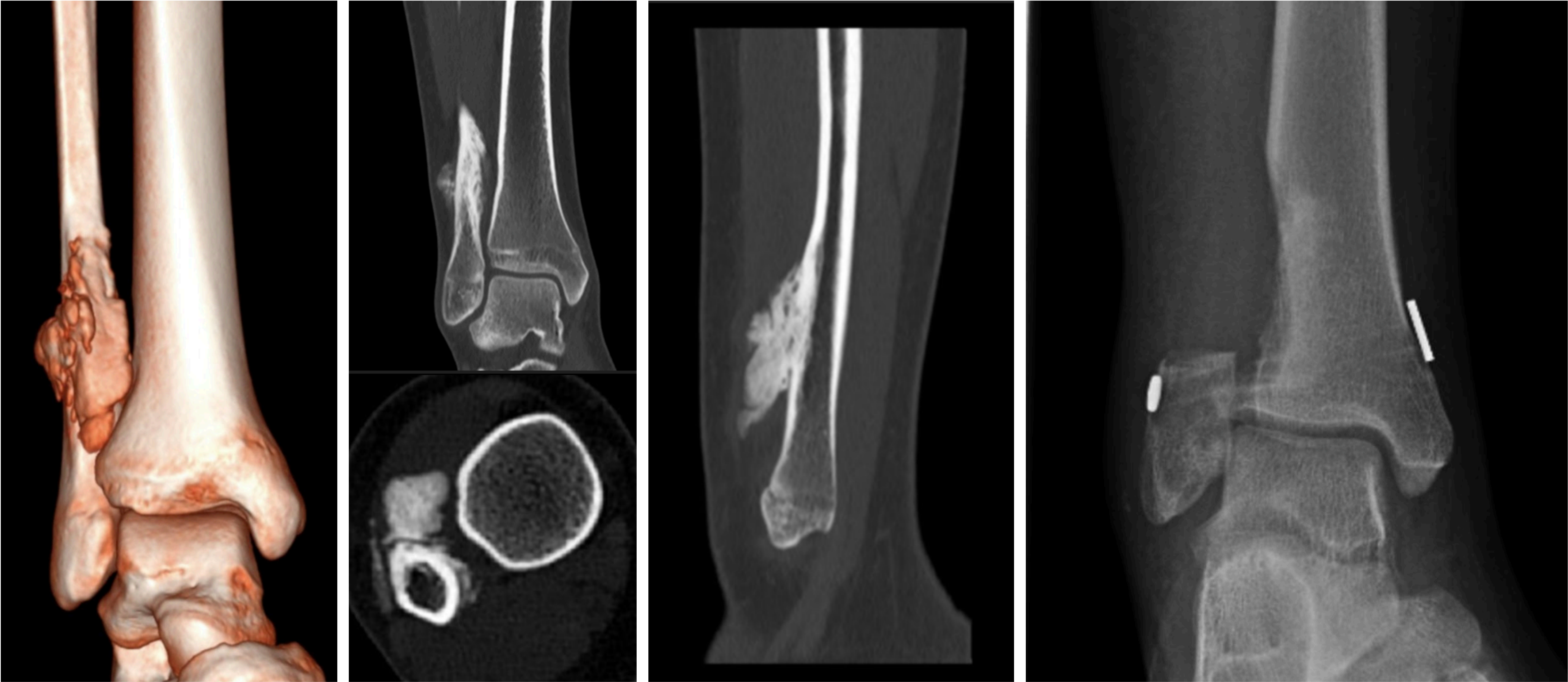
AUTORES: Pablo Millán Antelo. Beatriz Rubio Bravo. Paloma Manzarbeitia Arroba. Juan Carlos Abril Martín

OBJETIVOS

Los Osteosarcomas paraostal es son osteosarcomas de bajo grado de malignidad de la superficie del hueso. Son < 8% de los osteosarcomas y predominan en mujeres afectando sobre todo a huesos largos. El tratamiento es eminentemente quirúrgico ya que es un tumor que no es ni quimiosensible ni radiosensible.

MATERIAL Y MÉTODOS

Niña de 14 años sin antecedentes personales ni familiares de interés que son valorados por un bulto en el tobillo de un mes de evolución. A la exploración presentaba una tumoración adherida y sólida a nivel del 1/3 distal del peroné sin aumento de temperatura ni dolor a la palpación, no compromete la movilidad articular ni genera compromiso neurovascular distal.
Se le solicita radiografía que muestra una masa esclerosa por lo que se solicita ecografía, TC y biopsia guiada que confirma que es un Osteosarcoma paraostal



RESULTADOS

Se realiza una resección amplia del 1/3 distal del peroné manteniendo la parte articular del mismo para conservar la estabilidad. Comienza la carga parcial a las 3 semanas y continúa su seguimiento por oncología sin incidencias.

DISCUSIÓN

El Osteosarcoma paraostal es un tumor de bajo grado donde la cirugía es el tratamiento curativo. AOS la hora de intervenir es fundamental realizar una resección amplia que se asegure de dejar márgenes libres siempre teniendo en cuenta la morbilidad de la zona a intervenir.