

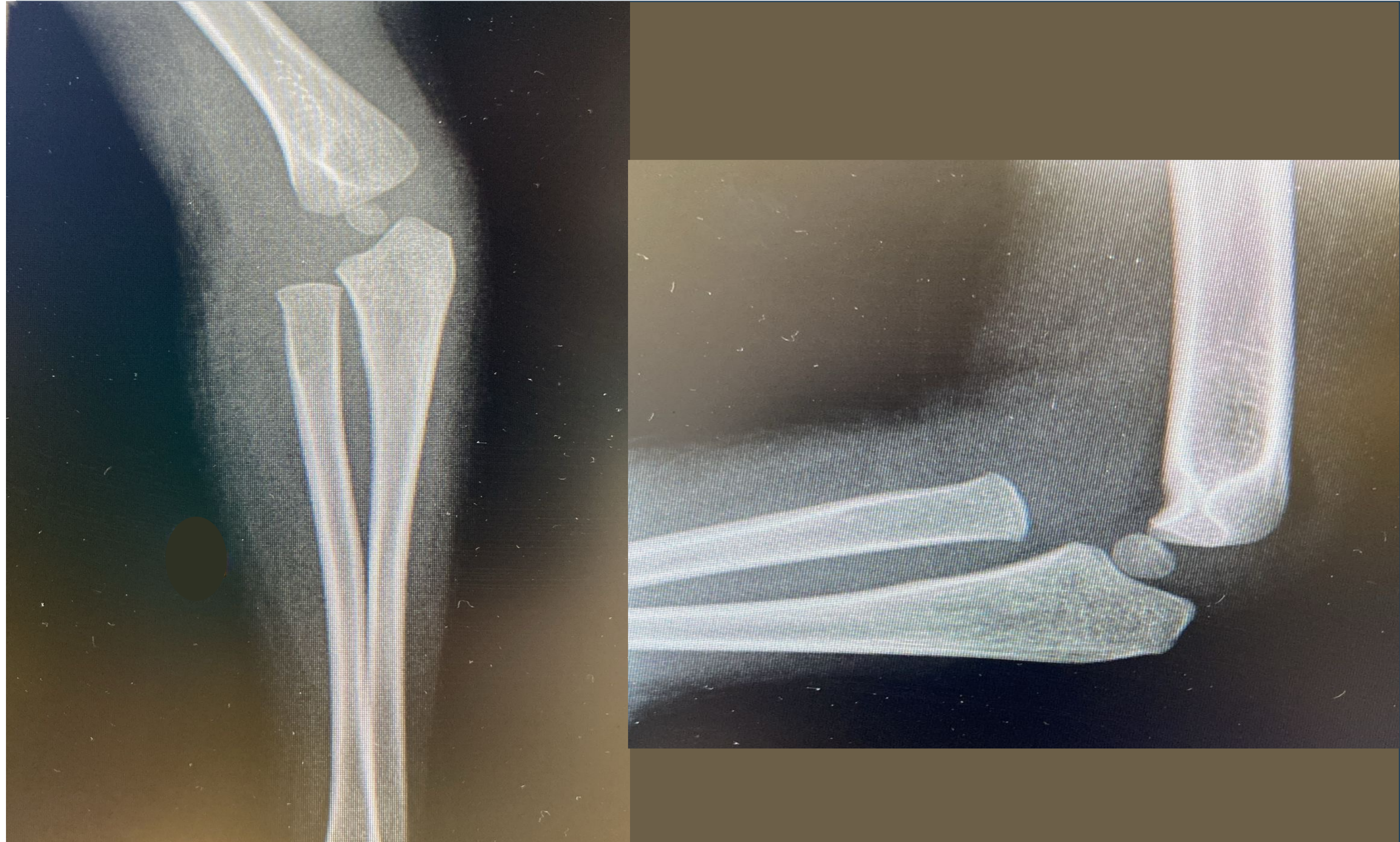
LESIÓN DE MONTEGGIA EN PACIENTE DE 3 AÑOS DE EDAD: RESULTADOS TRAS 10 AÑOS DE EVOLUCIÓN

Perales Calzado C, Falcón Goicoechea J, Embarba Gascón M, Seral García B, Albareda Albareda J. Hospital Clínico Lozano Blesa, Zaragoza

Paciente varón de 3 años de edad, que tras caída presentó dolor en codo izquierdo y fue inmovilizado con férula de yeso. A las tres semanas acudió a Urgencias de nuevo por persistencia del dolor y flexión de codo limitada a 90°.

En las radiografías se observó:

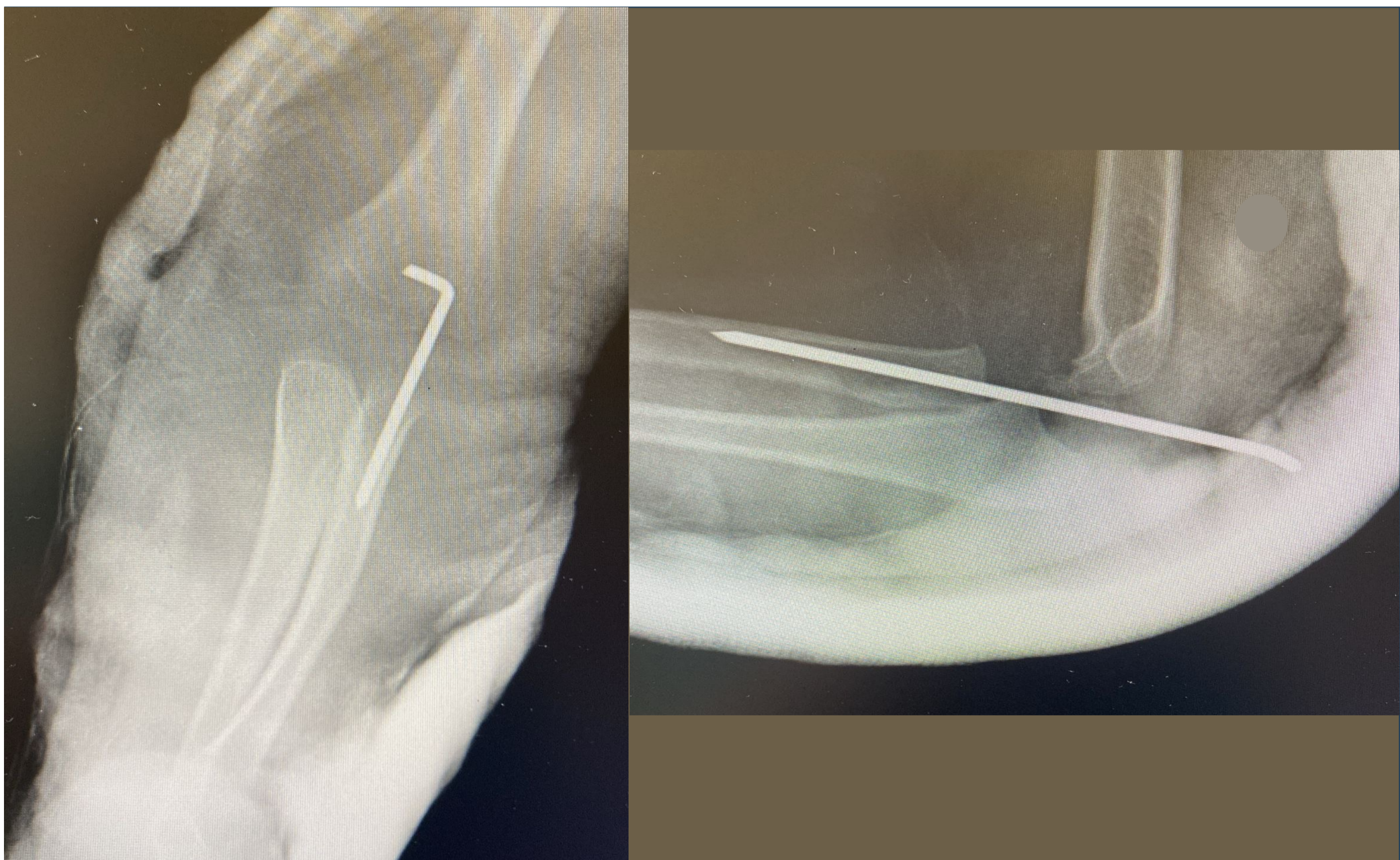
- Incurvación traumática del cúbito
- Una luxación anterior de la cabeza del radio



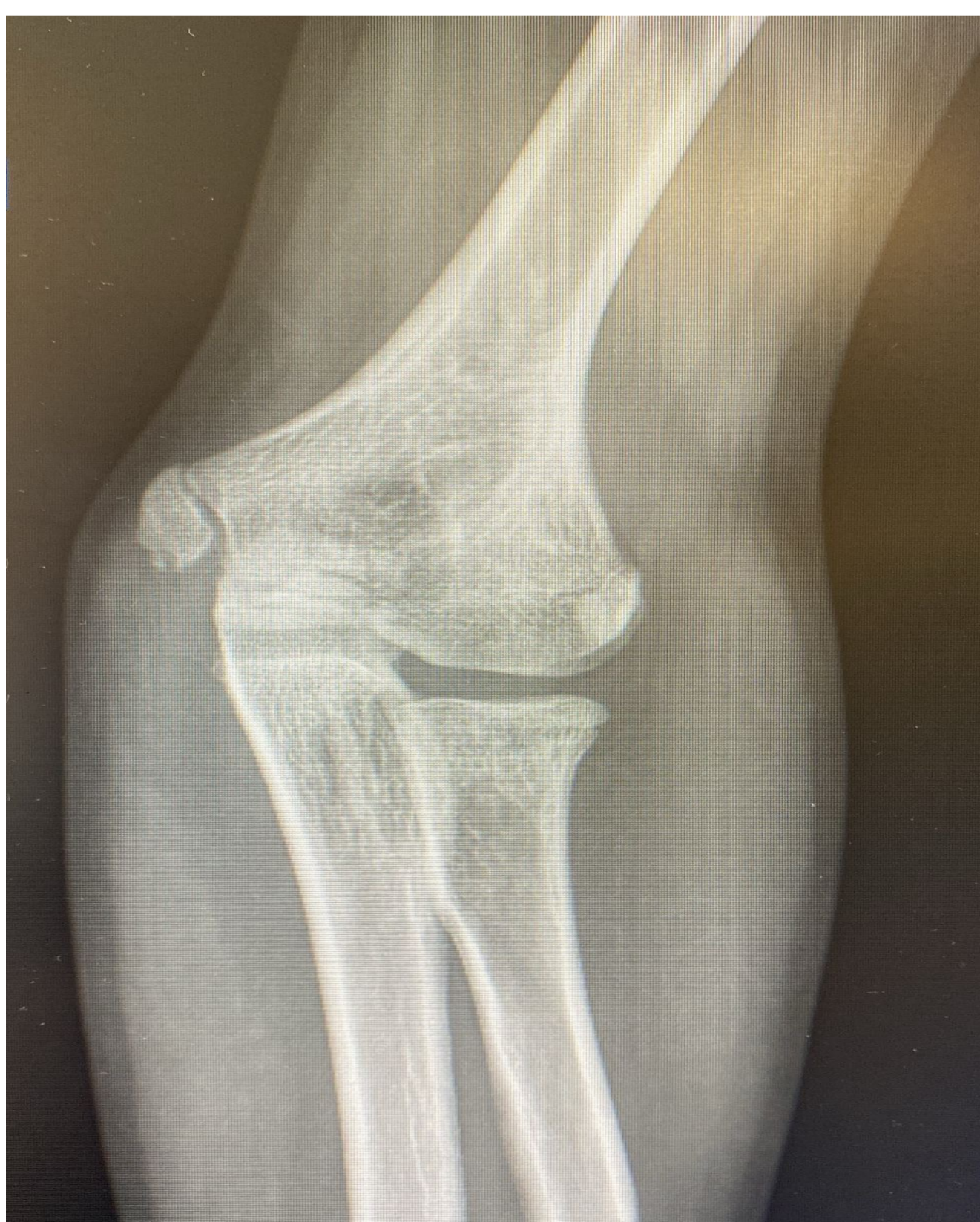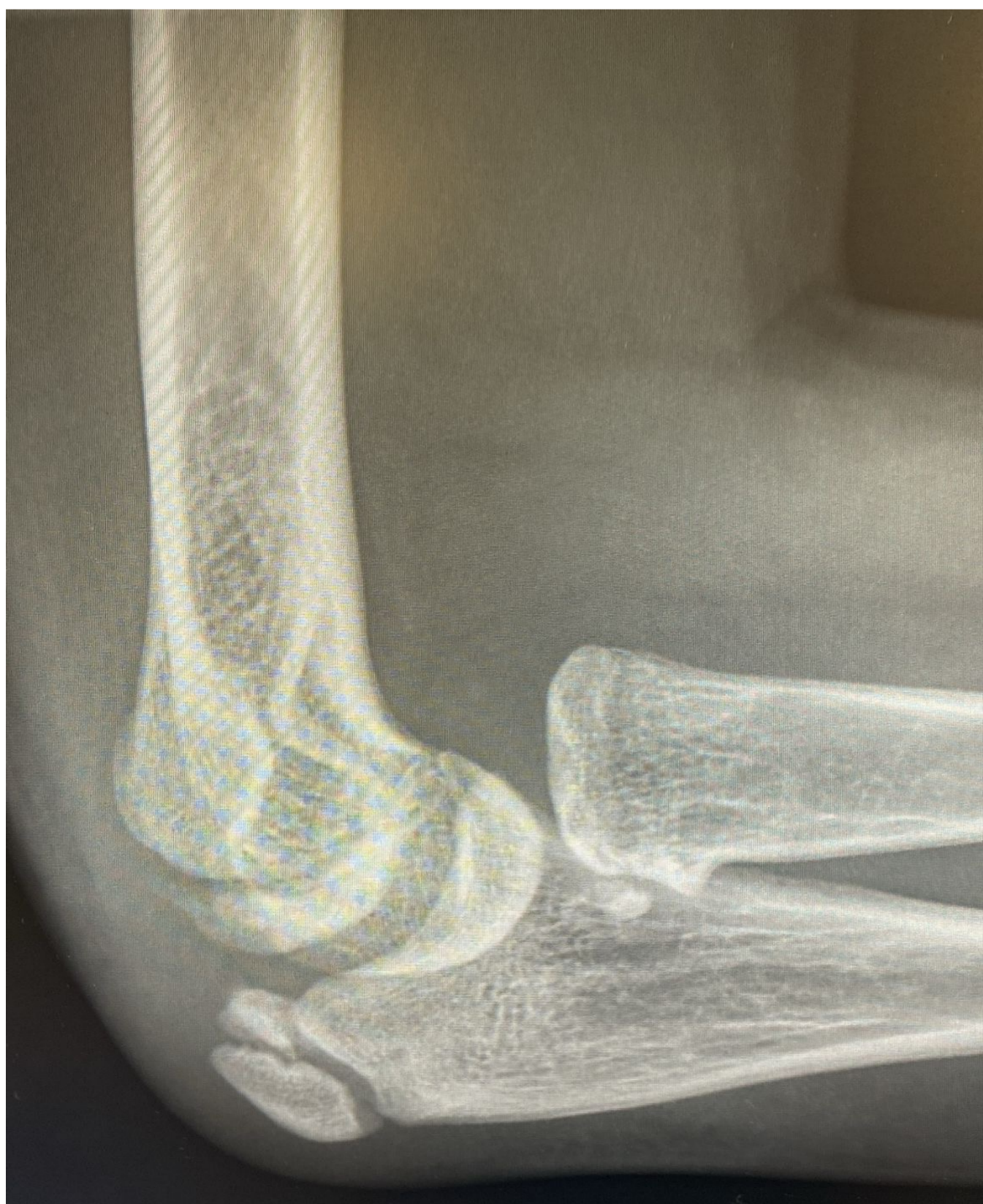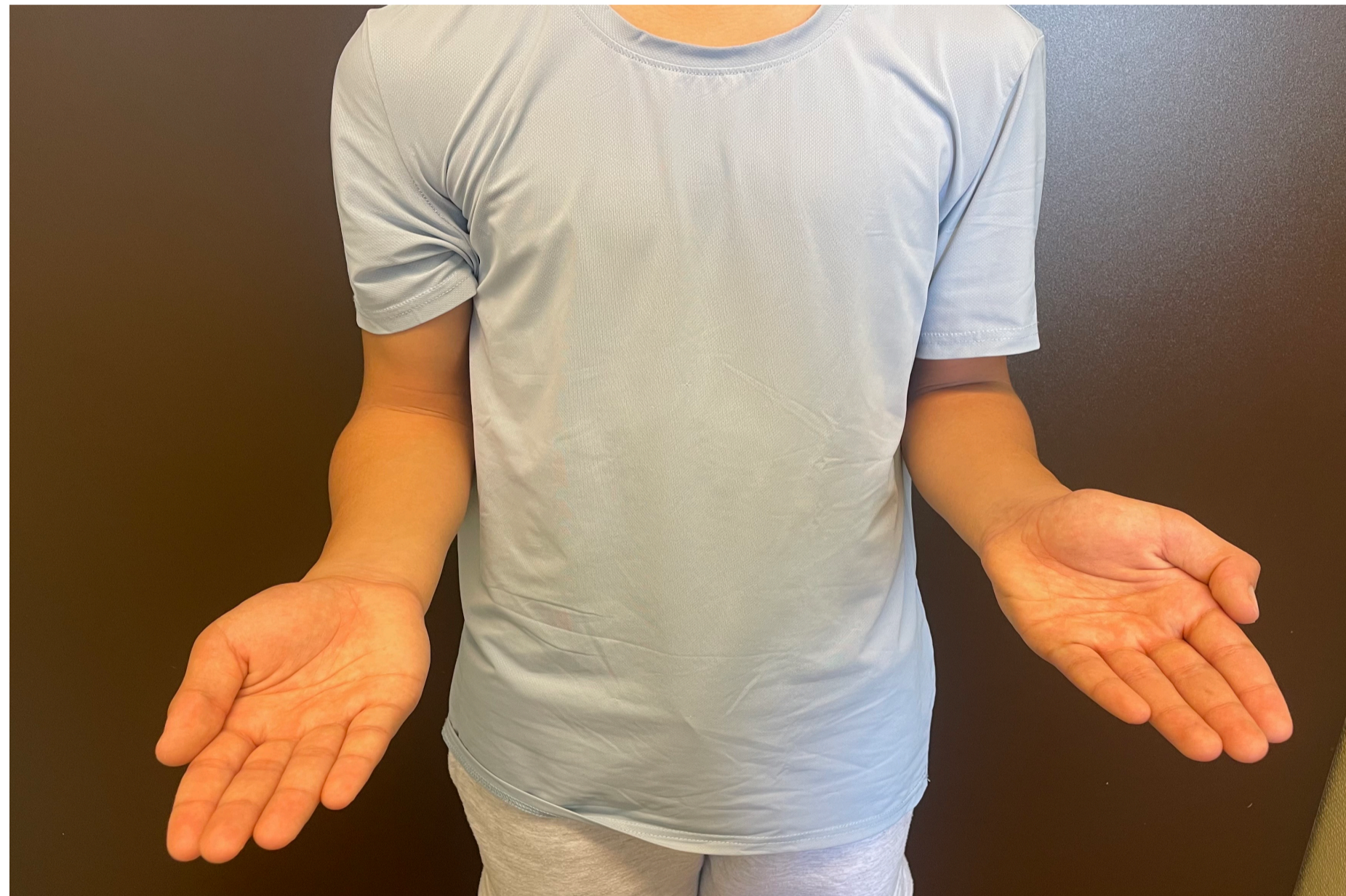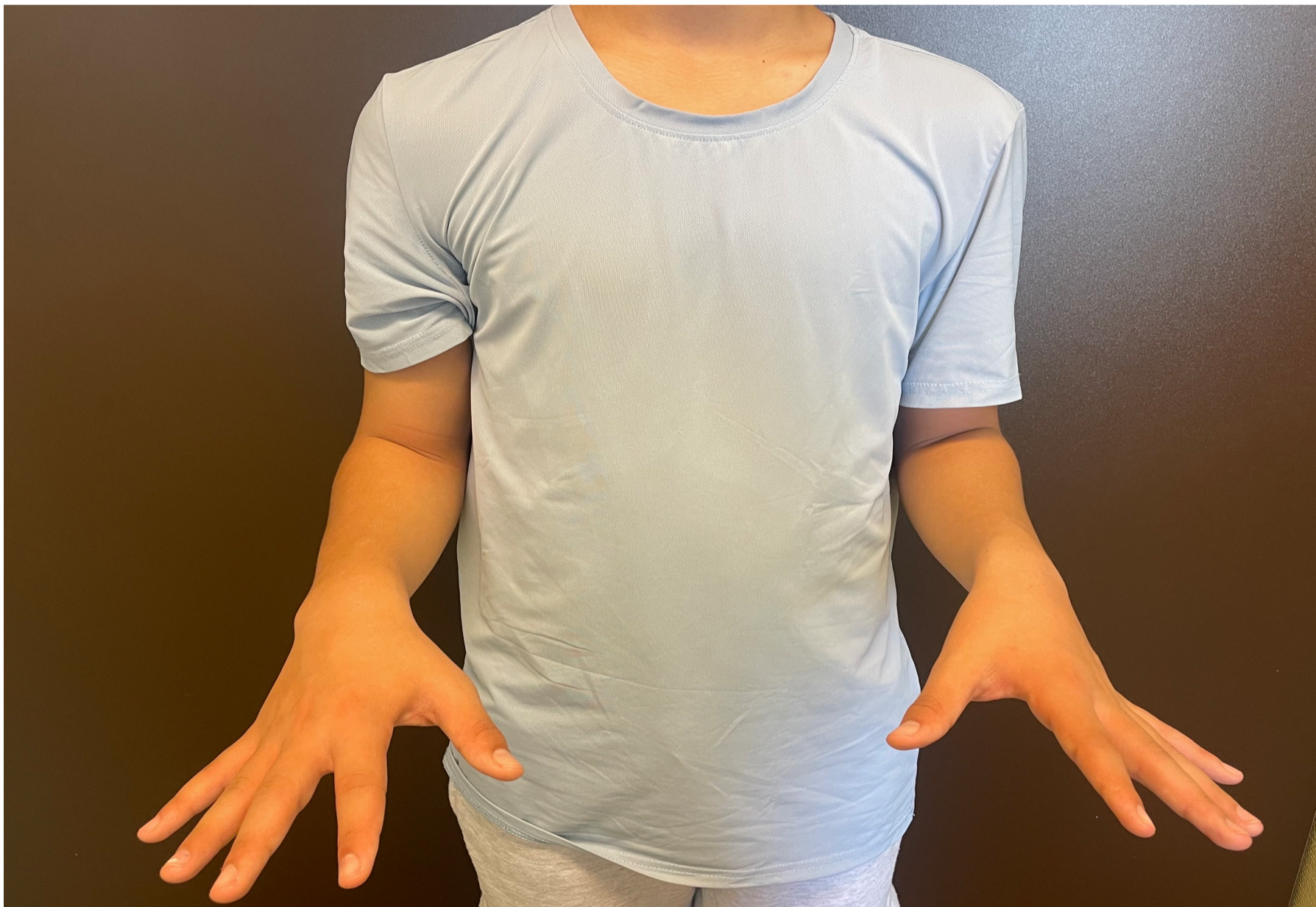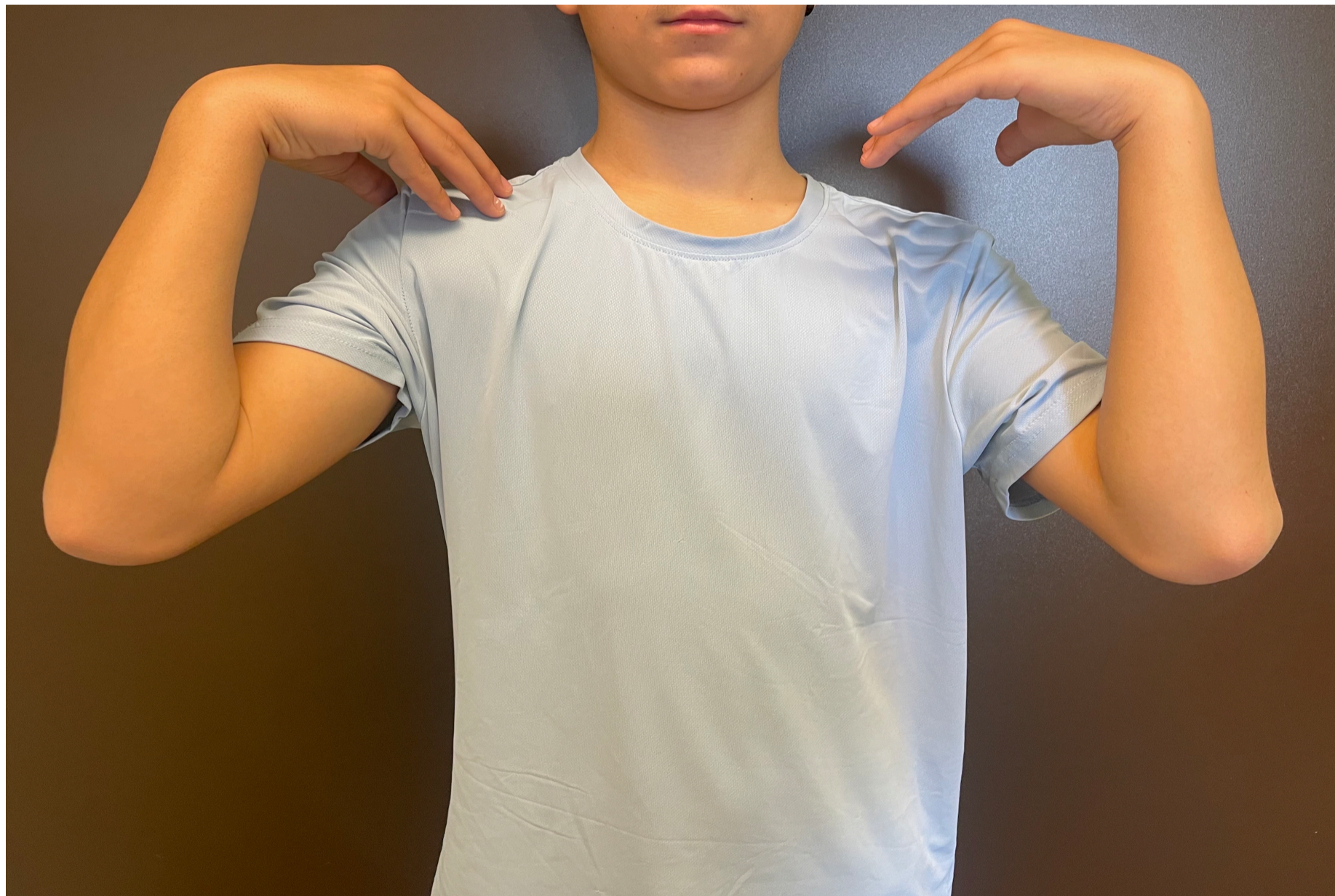Lesión de Monteggia Bado 1

De urgencia, se realizó reducción cerrada y osteosíntesis con aguja percutánea transcapitelar de 2 milímetros.

A las 4 semanas postoperatorias se retiró la aguja y se comenzó con la flexoextensión del codo.



En la actualidad, el paciente tiene 13 años y no presenta dolor a la movilidad ni a la palpación de cabeza de radio. Consigue realizar la flexoextensión y la pronación del antebrazo completas. Como secuelas, presenta una supinación limitada a 60° y un leve valgo de codo. No presenta limitación a la hora de cargar peso ni tampoco en la actividad deportiva.



Conclusiones:

- La lesión de Monteggia pasa desapercibida hasta en un 30% de los niños. En la fase aguda, es esencial solicitar radiografías de codo y muñeca en correcta proyección anteroposterior y lateral.
- Las lesiones cronificadas tienen resultados quirúrgicos poco satisfactorios, y cursan con secuelas como limitación en la movilidad, pseudoartrosis y lesión del nervio interóseo posterior.
- Se debe sospechar esta lesión ante cualquier fractura o deformidad del cúbito en el paciente en edad infantil.