



Tumores infantiles en peroné proximal, serie de casos y diagnóstico diferencial.



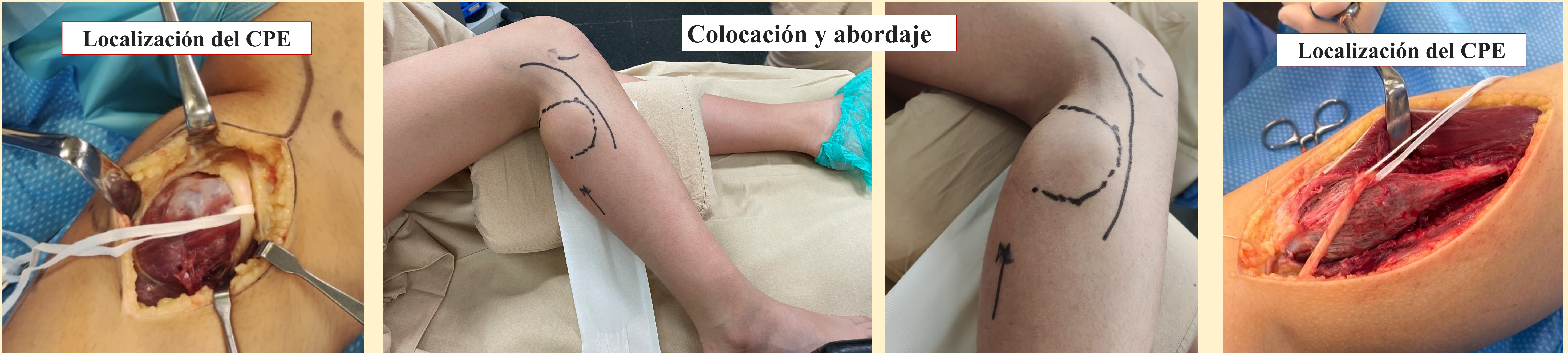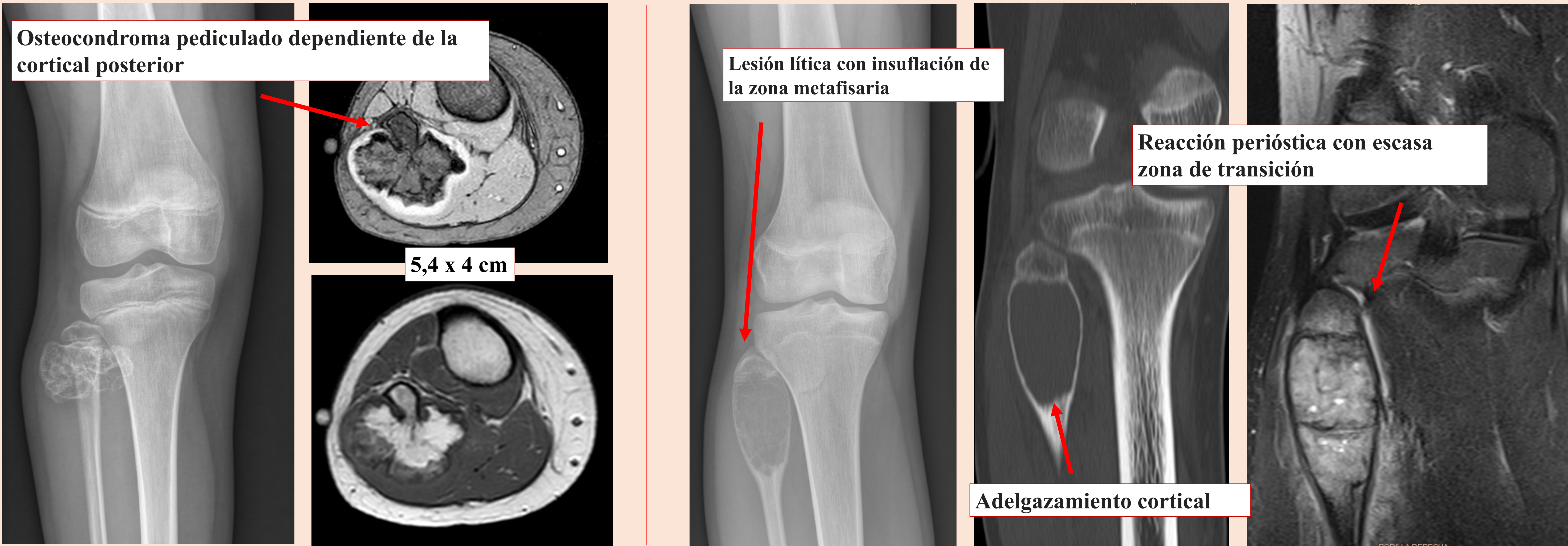
Santos Hernández, David; Rubio Lorenzo, Mónica; Arbona Jiménez, Carmelo; García Alfaro, Dolores; Vázquez Sánchez, Martin.
Hospital Universitario Marqués de Valdecilla

Introducción	Objetivos
El peroné proximal no se considera una localización frecuente de tumores infantiles. Los osteocondromas representan el 20-50% de los tumores benignos y el 10-20% de todos los tumores óseos primarios. Su localización más frecuente es la metáfisis de los huesos largos; y los tumores de células gigantes, que representan el 5% de los tumores óseos primarios, se localizan principalmente en el fémur distal.	Presentar una serie de casos de tumores del peroné proximal su diagnóstico diferencial, cirugía y evolución.

Presentación del caso

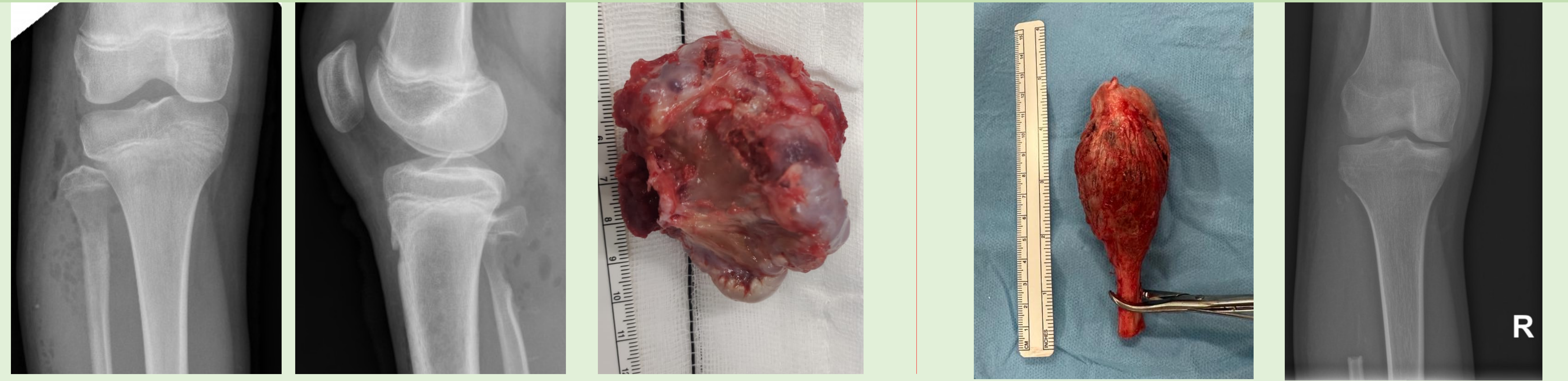Iconografía inicial

10 y 8 años: tumoración indolora en la cara lateral de la pierna derecha de meses de evolución



Resección oncológica del peroné tipo I – Reinserción en la superficie articular tibial proximal del LLE y bíceps con arpones

Resultados y conclusion



El seguimiento a largo plazo mostró una regeneración del peroné sin reproducción tumoral .

El tumor de células gigantes es un tumor benigno agresivo. Su localización en el peroné proximal es excepcional pero no descartable.