

ANÁLISIS DE RESULTADOS FUNCIONALES, RADIOLÓGICOS Y LA SUPERVIVENCIA ASOCIADA A OSTEOTOMÍAS VALGIZANTES DE APERTURA EN GENU VARO

Pedro Lalueza Andreu, Ana Garrido Hidalgo, Sergio Llanos Sanz, Borja Alcobia Díaz, Belén Rizo De Álvaro, Rodrigo García-Crespo, Fernando Marco Martínez.

Introducción

La **osteotomía valgizante** de de apertura tibial es la técnica de elección en pacientes **menores de 50 años con genu varo y artrosis del compartimento medial**. El procedimiento redistribuye las cargas articulares hacia el compartimento lateral, disminuyendo el dolor y retrasando la artroplastia de rodilla, permitiendo así realizar una **preservación de la articulación**.

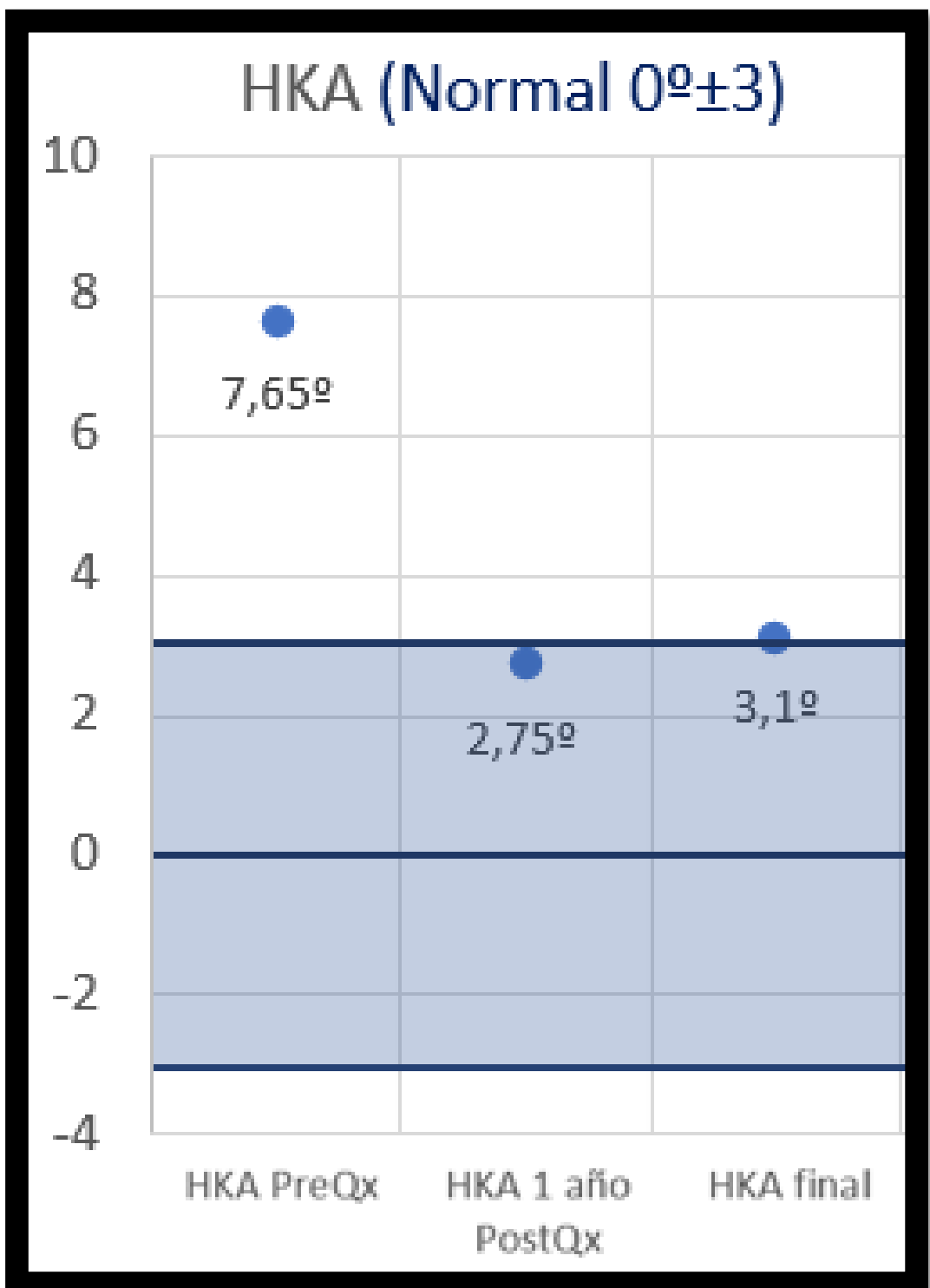
Objetivo

Análisis de los resultados, complicaciones y supervivencia de las osteotomías valgizantes de apertura de tibia en nuestro centro

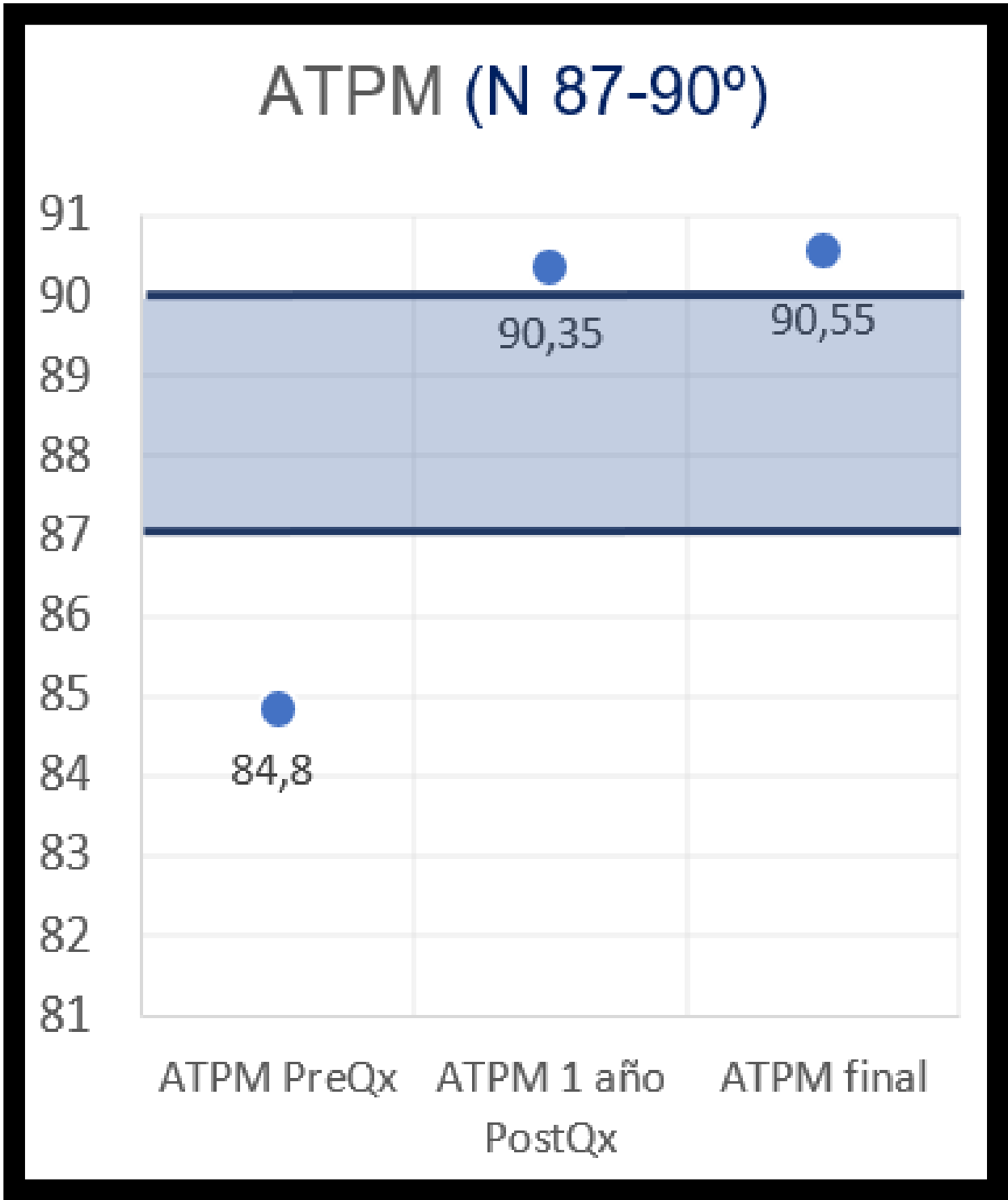
Materiales y métodos

Estudio retrospectivo de las **osteotomías valgizantes** de apertura tibial en pacientes con artrosis unicompartimental medial realizadas en nuestro centro **entre 2018 y 2022** con un seguimiento mínimo de 1.5 años. Se incluyeron 20 pacientes **(12 hombres y 8 mujeres, edad media 45,75)**. La **mediana de seguimiento fue 36 meses** (rango IQ 24-57). Se estudiaron variables demográficas, radiológicas (ángulo de eje mecánico o HKA, ATPM) y resultados clínicos y funcionales (escala EVA y escala KOOS).

Resultados radiológicos

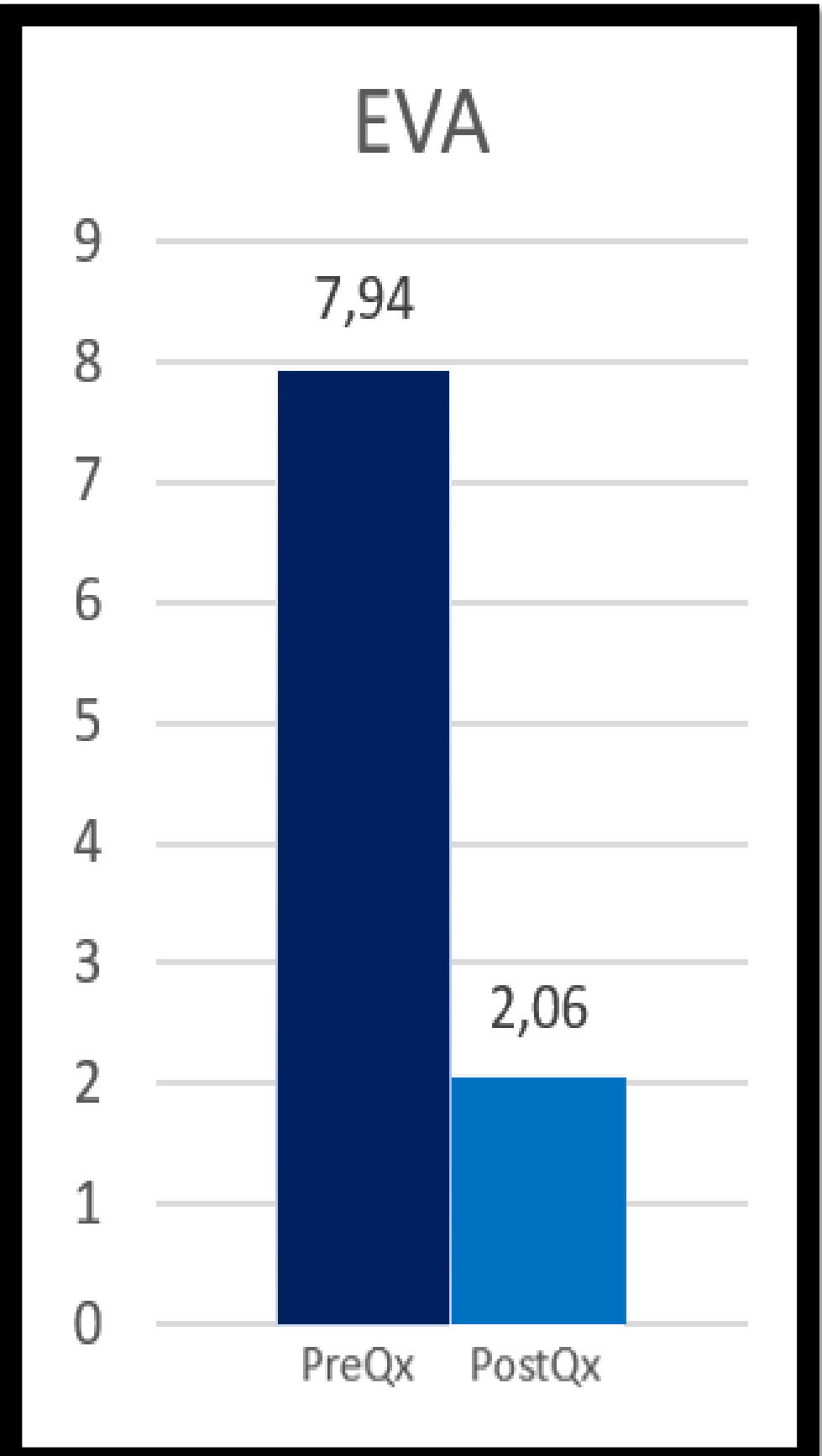
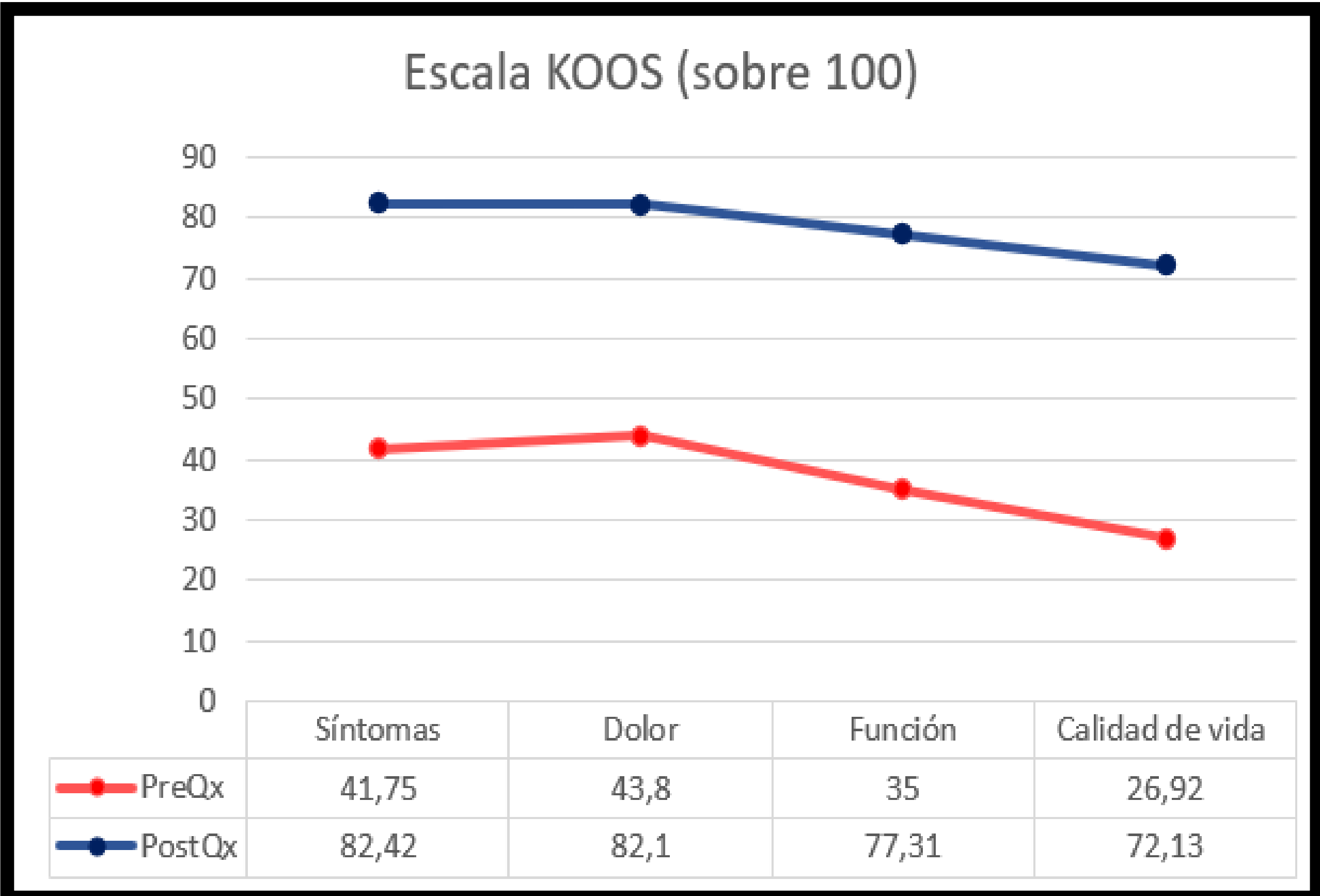


Corrección: 4,55°

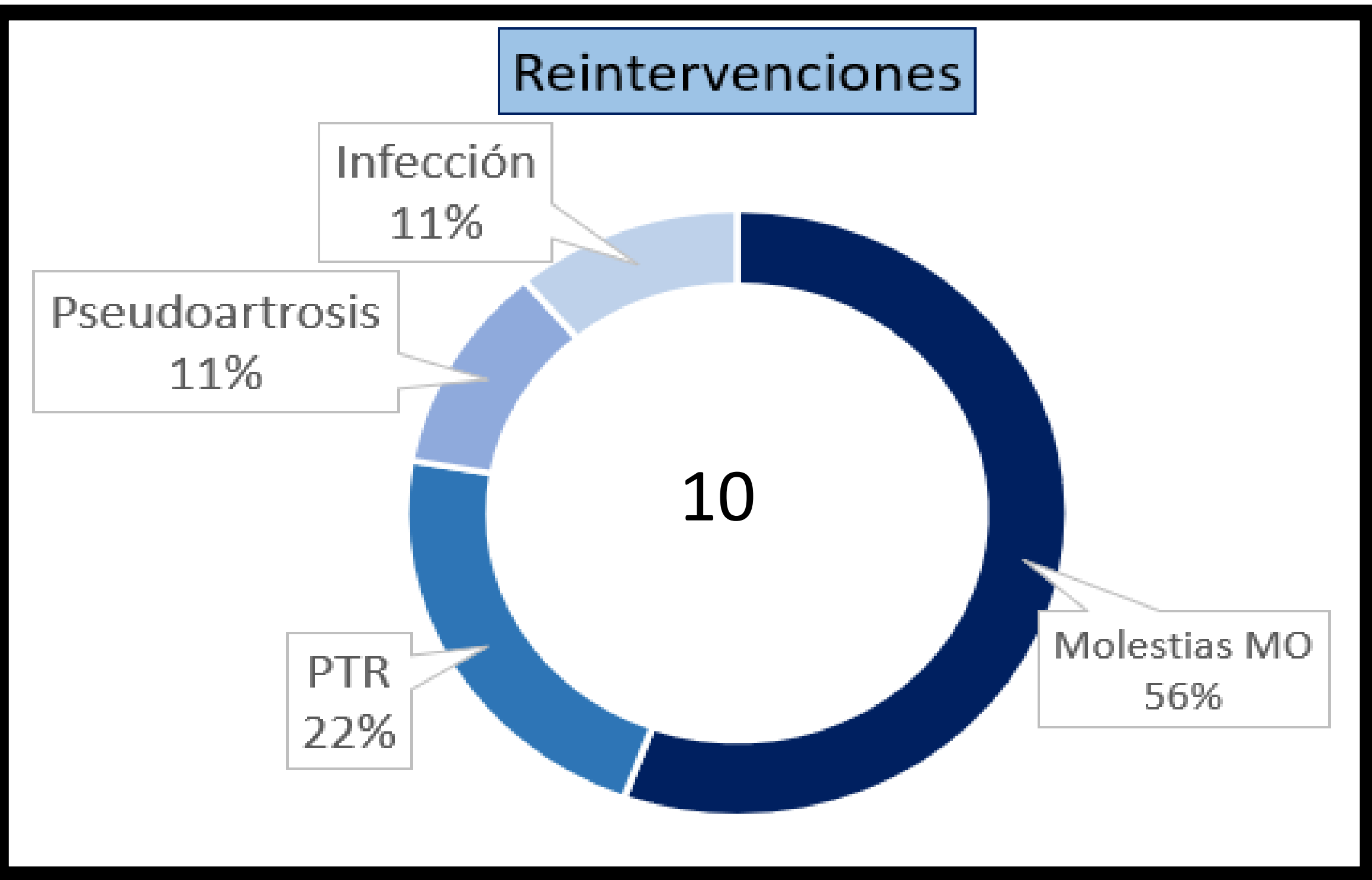


Corrección 5,75°

Resultados funcionales



Complicaciones



Conclusiones

La **osteotomía valgizante de apertura tibial** es una alternativa terapéutica segura y eficaz para el tratamiento de la artrosis unicompartimental.

En pacientes correctamente seleccionados aporta una **mejoría significativa** en la clínica objetiva y subjetiva, y guarda un alto nivel de satisfacción entre los pacientes.