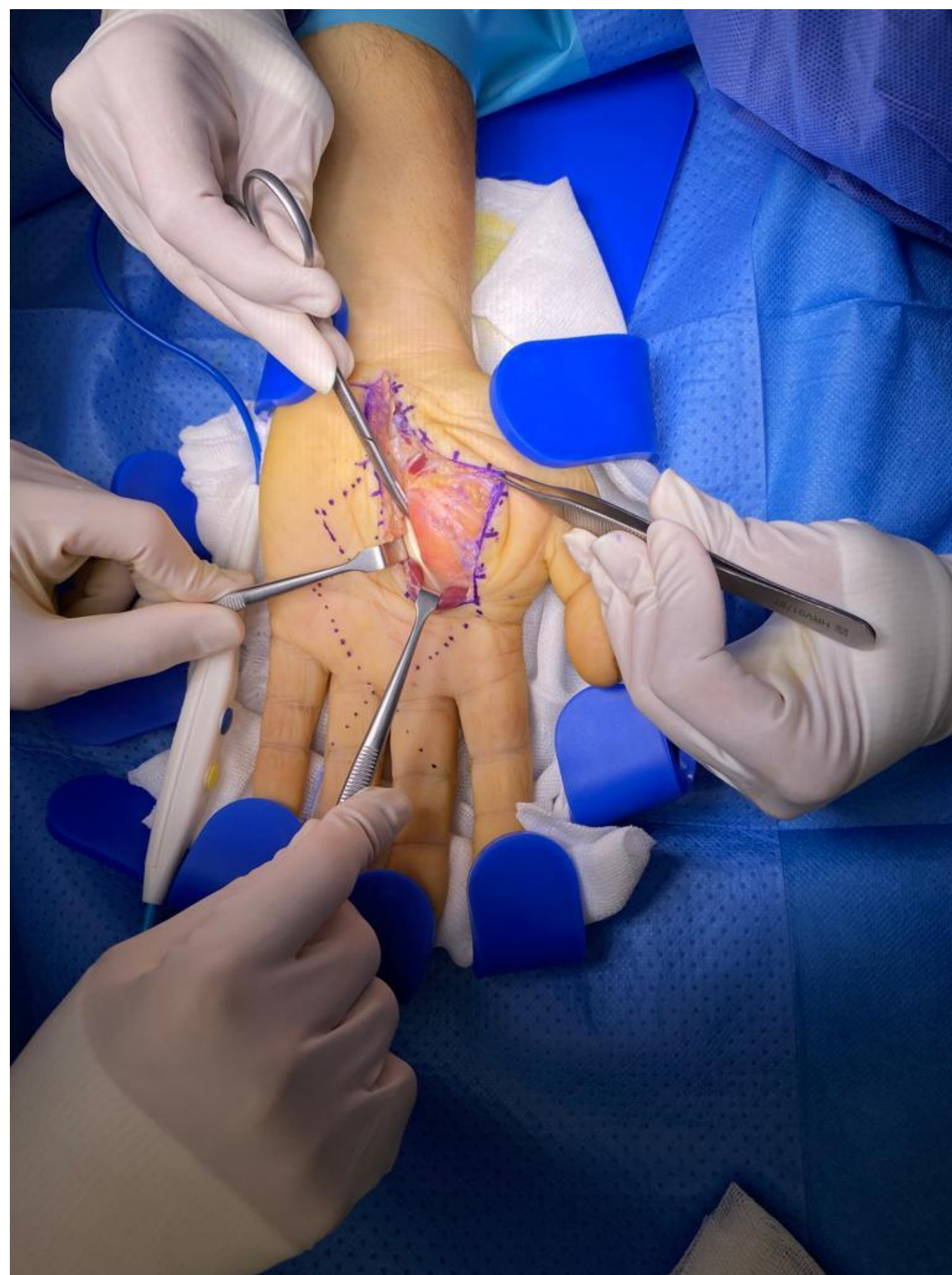
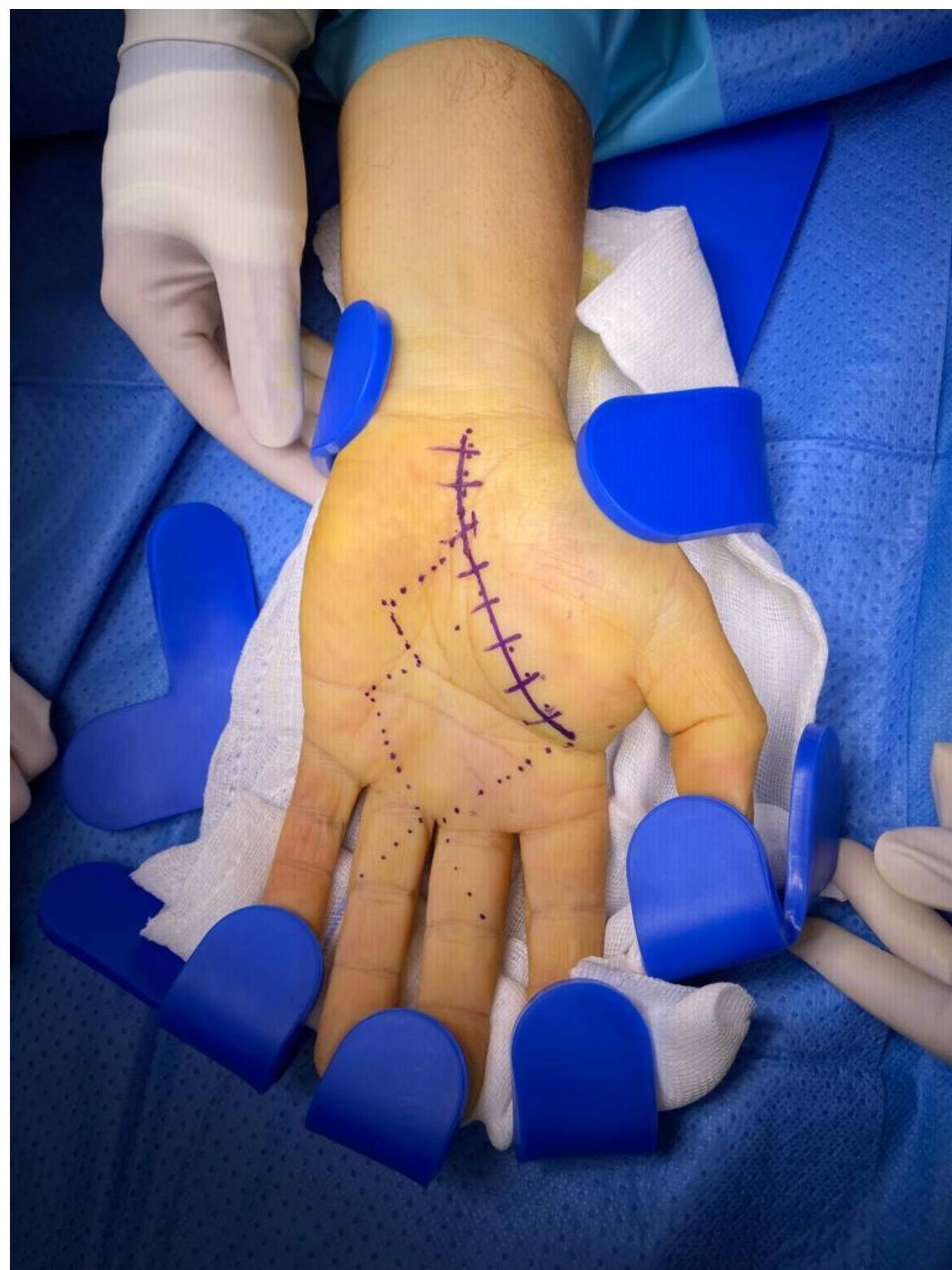

# Gran lesión lipomatosa en palma de mano, conservación estructuras neuro-vasculares

Patricio Freile, Teresa del Olmo, Andrea García Esqués, Pablo Calavia Calé, Vicente Canales

Hospital Royo Villanova, Servicio de Aragón de Salud, Zaragoza



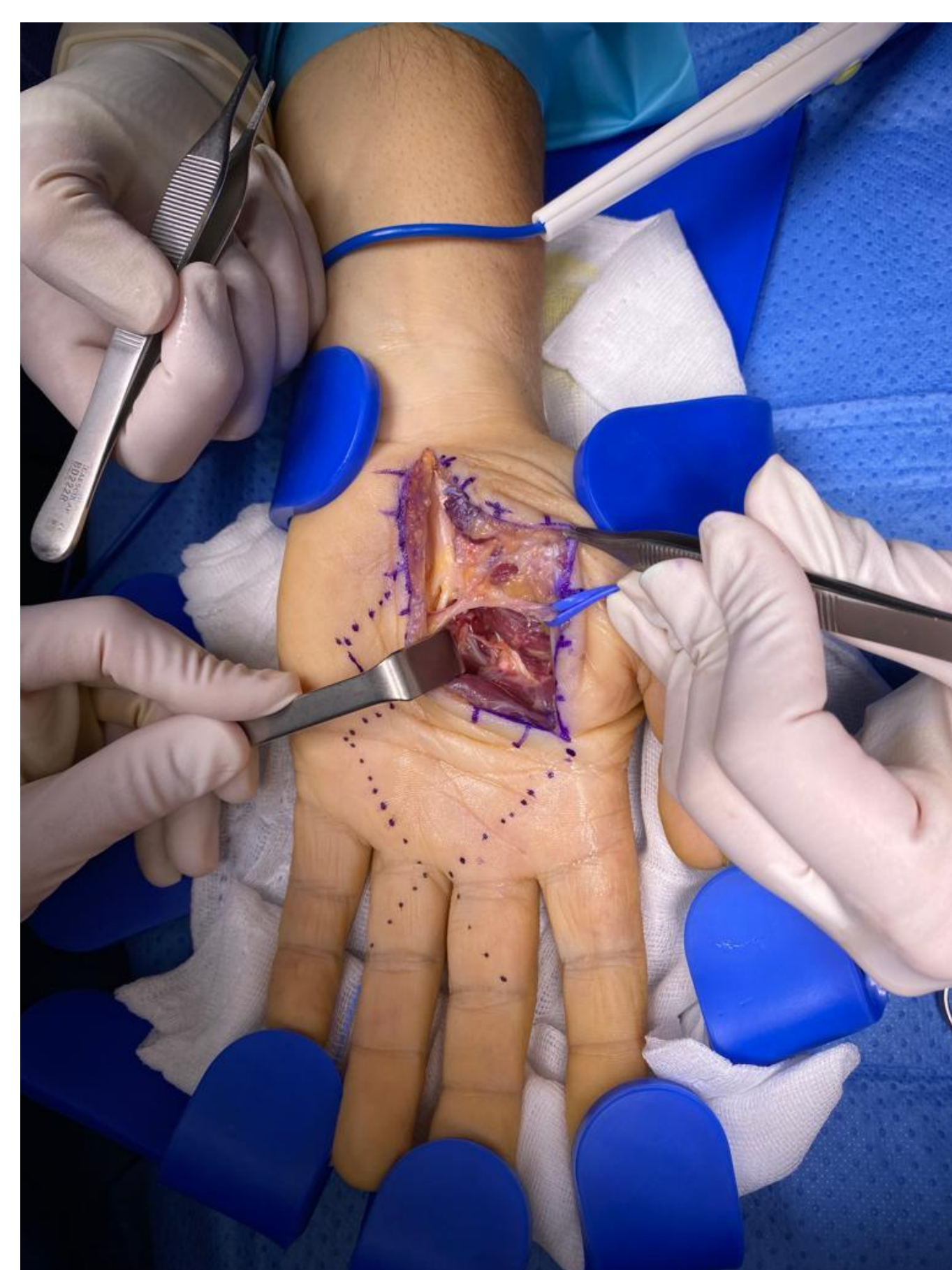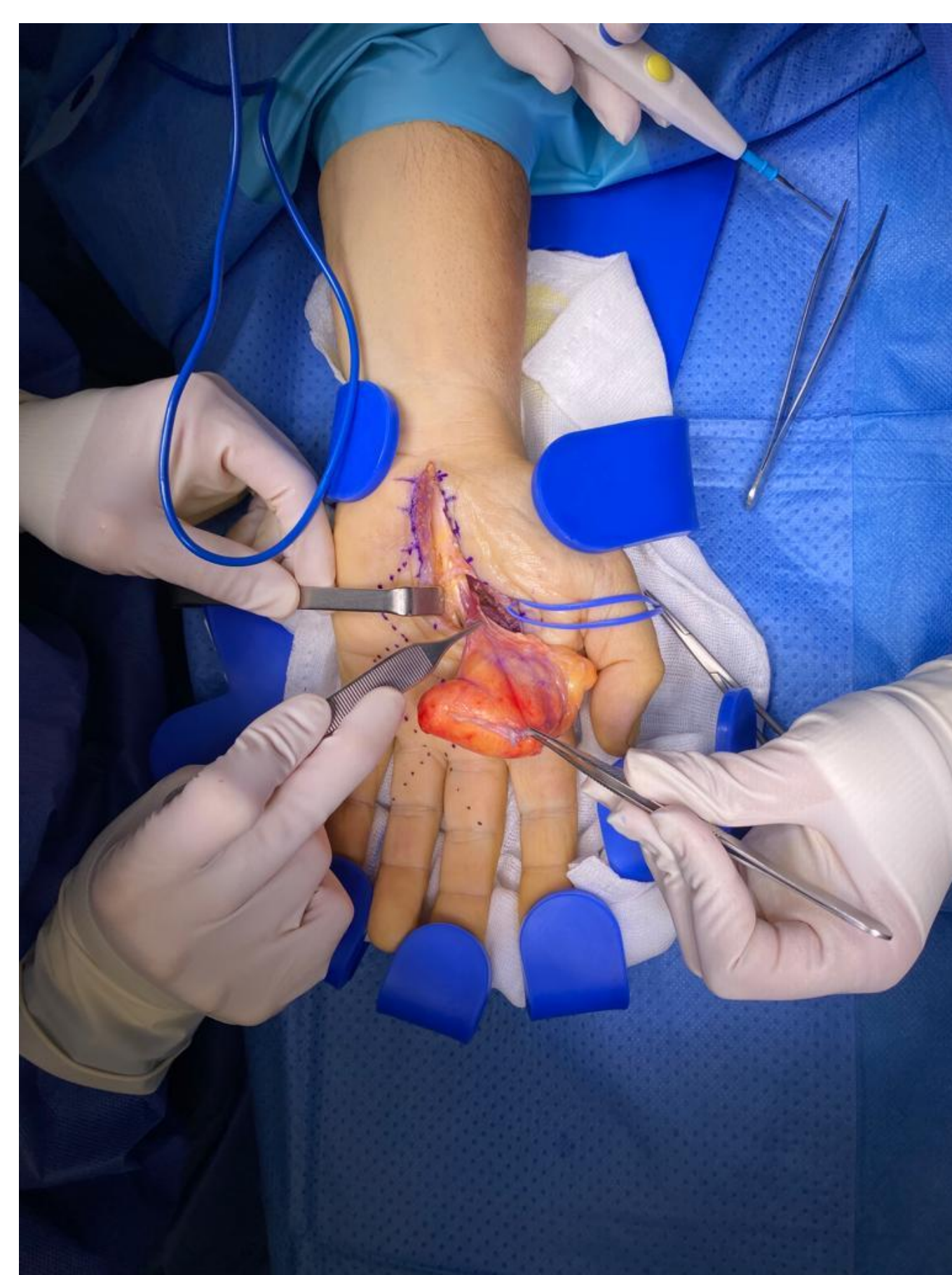
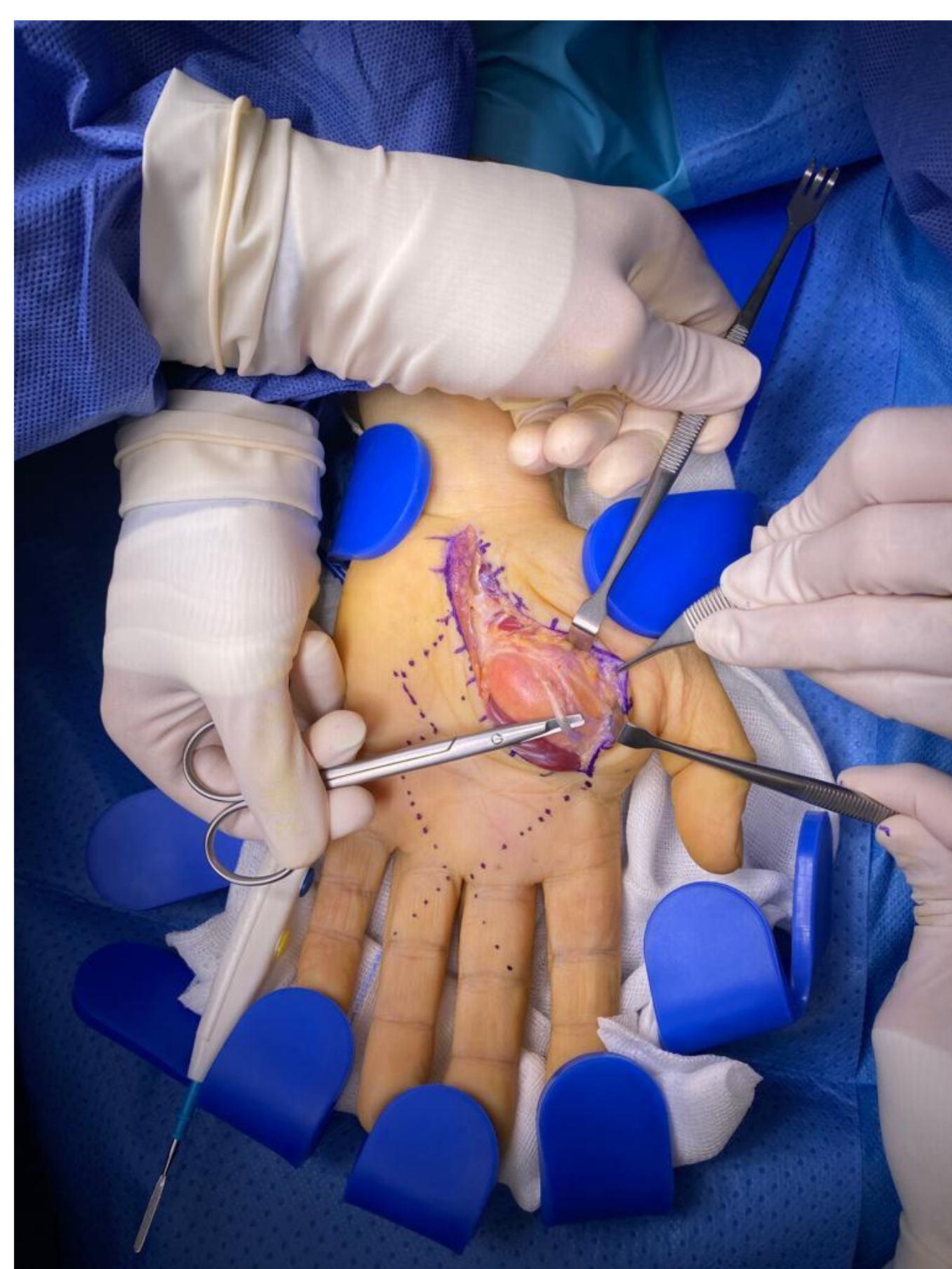
## OBJETIVO

Se comenta caso clínico de un paciente con lipoma de mano de predominancia a nivel de la eminencia tenar, que, aunque sea tumoración benigna sin infiltración a estructuras vecinas.

La alteración funcional va en relación con la localización anatómica particular del tumor, que podría conllevar a un riesgo quirúrgico de lesionar estructuras vecinas vitales para la funcionalidad. Por lo que se haría hincapié en la planificación preoperatoria para el abordaje y de como tener acceso para la exéresis completa del tumor.

## MATERIALES Y MÉTODOS

Paciente de 61 años derivado por crecimiento de tumoración de carácter benigno desde hace 4 años. Vista en RM y diagnosticado como lipoma de 66 x 32 mm de localización palmar a nivel de la eminencia tenar de la mano izquierda. Se realiza resección marginal de la tumoración de gran tamaño de la eminencia tenar, profundo al plano neurovascular, entre la salida de las ramas del N. mediano (se secciona el ligamento anular del carpo), el arco palmar superficial, arco palmar profundo y musculatura intrínseca de la mano.



## RESULTADOS

Se da de alta el día posterior a la cirugía sin complicaciones durante su hospitalización con seguimiento mensual y curas periódicas. En el primer mes se evidencia parálisis selectiva del 1er lumbrical, que le limita para la posición de intrínseco plus del 2do radio. Al tercer mes de seguimiento el paciente presenta mejoría clínica con leve hipotrofia del 1er espacio interóseo.

## CONCLUSIÓN

Si bien es cierto que la predominancia de tumores de partes blandas en la mano son los quistes sinoviales y los tumores de células gigantes, los lipomas se comprenden en aproximadamente 16% en esta región. Los lipomas de tejidos blandos que se originan en la mano tienen una particularidad tanto sintomatológicamente (alteración funcional, dolor por efecto de masa, queja estética), como por la complejidad anatómico funcional de la zona, que supone sintomatología previa a la cirugía o un reto quirúrgico de preservar las estructuras.

**61 CONGRESO**  
**secot**

SOCIEDAD ESPAÑOLA DE CIRUGÍA ORTOPÉDICA Y TRAUMATOLOGÍA