Resultados a largo plazo de la artroplastia total de cadera no cementada Zweymüller SL/Bicon-Plus: estudio retrospectivo con seguimiento mínimo de 10 años

Luis Palacios Díaz | Alberto Losa Sánchez | Blanca Diez Sánchez
Ana Cruz Pardos | Ricardo Fernández Fernández
Unidad de cadera | Hospital Universitario La Paz

Objetivos. En 1993 se introdujeron el vástago SL-Plus y la copa Bicon-Plus como última generación de prótesis total de cadera (PTC) no cementada diseñada por Zweymüller. El objetivo de este estudio es evaluar los resultados clínicos y radiológicos a largo plazo de la PTC no cementada Zweymüller de última generación, compuesta por el vástago SL-Plus y la copa Bicon-Plus.

Material y Método. Se recogieron de forma retrospectiva 27 PTC en 23 pacientes consecutivos intervenidos entre enero de 2010 y septiembre de 2012, exigiéndose un seguimiento clínico y radiológico mínimo de 10 años. La edad media fue 71,6 años (±13,4), el 55,6% eran mujeres (n=12) y el seguimiento medio fue de 12,2 años (±1,0). El principal diagnóstico fue coxartrosis (85,2%). El par de fricción fue metal-polietileno en todos los casos.

Los resultados funcionales fueron valorados mediante la escala de Harris modificada. El análisis radiológico se realizó utilizando las radiografías hasta la última visita

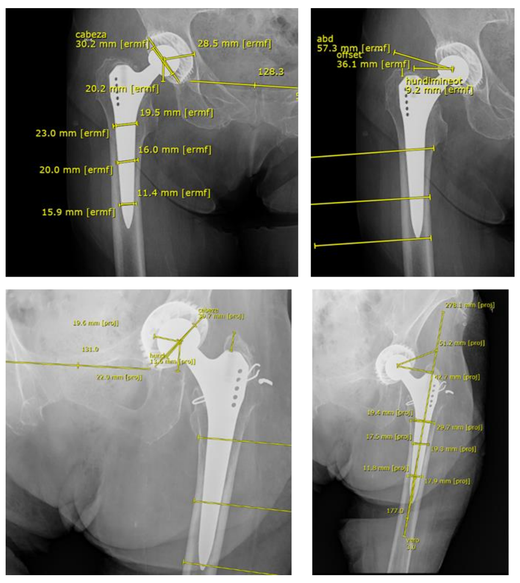

Resultados. Se recambió 1 vástago (3,7%) por fractura periprotésica tipo Vancouver B2 a los 7 años y 1 copa (3,7%) por aflojamiento aséptico a los 6 años. Se produjo una fractura intraoperatoria tipo Vancouver Ag que se trató con un cerclaje con buena evolución. No hubo ningún caso de infección ni de luxación.

La puntuación media en la escala de Harris modificada fue 75,3 puntos (±13,8).

El relleno del vástago del canal femoral fue 67,1% (±10,3) en trocánter menor, 82,4% (± 7,6) en istmo y 80,4% (± 9,6) en la punta del vástago. La varización media del vástago fue 1,3 grados (±2,1) y el hundimiento medio 1,3 mm (±2,5). En 17 vástagos (63,0%) se observó la aparición de líneas radiolucentes durante el seguimiento, todas ellas en las zonas más proximales (zonas 1 y 7 de Gruen). La lateralización media de la copa fue 29,4 mm (±7,4), la altura media 9,9 mm (± 4,8) y la inclinación media 55,0 grados (±6,4).

Conclusión. La PTC SL-BICON Plus presenta buenos resultados clínicos a largo plazo, con baja tasa de complicaciones. A pesar de observarse un hundimiento y varización progresiva del vástago SL-Plus, la magnitud es pequeña y no parece tener repercusión clínica.

Bibliografía.

- Cruz-Pardos A, García-Rey E, García-Cimbrelo E. Total Hip Arthroplasty with Use of the Cementless Zweymüller Alloclassic System: A Concise Follow-up, at a Minimum of 25 Years, of a Previous Report. J Bone Joint Surg Am. 2017 Nov 15;99(22):1927-1931.
- Delaunay C, Kapandji AI. 10-year survival of Zweymüller total prostheses in primary uncemented arthroplasty of the hip. Rev Chir Orthop Reparatrice Appar Mot. 1998 Sep;84(5):421-32
- Roškar S, Antolič V, Mavčič B. Surgeon-stratified cohort analysis of 1976 cementless Zweymüller total hip arthroplasties from a single hospital with 23,255 component years of follow-up. Arch Orthop Trauma Surg. 2020;140(9):1275–83.

61 CONGRESO SECOT
SOCIEDAD ESPAÑOLA DE CIRUGÍA ORTOPÉDICA Y TRAUMATOLOGÍA