

# Corrección de codo en valgo mediante osteotomía varizante de sustracción medial del húmero.

Martín Vázquez Sánchez, Ana Alfonso Fernández, Cristina Fernández Zavala, Julen Azpeitia Coscaron, Mariano Pérez Santamaría

Hospital Universitario Marqués de Valdecilla

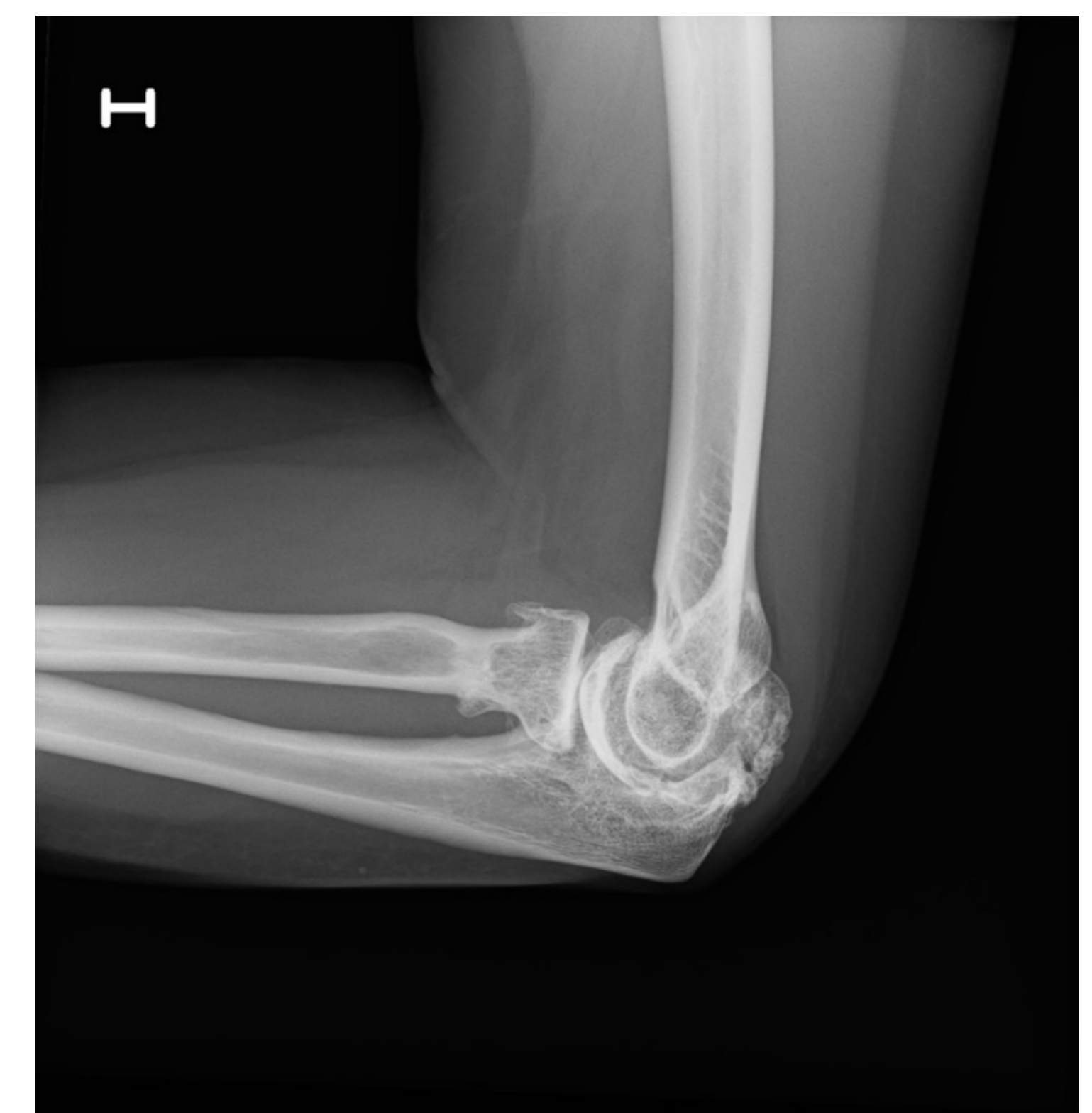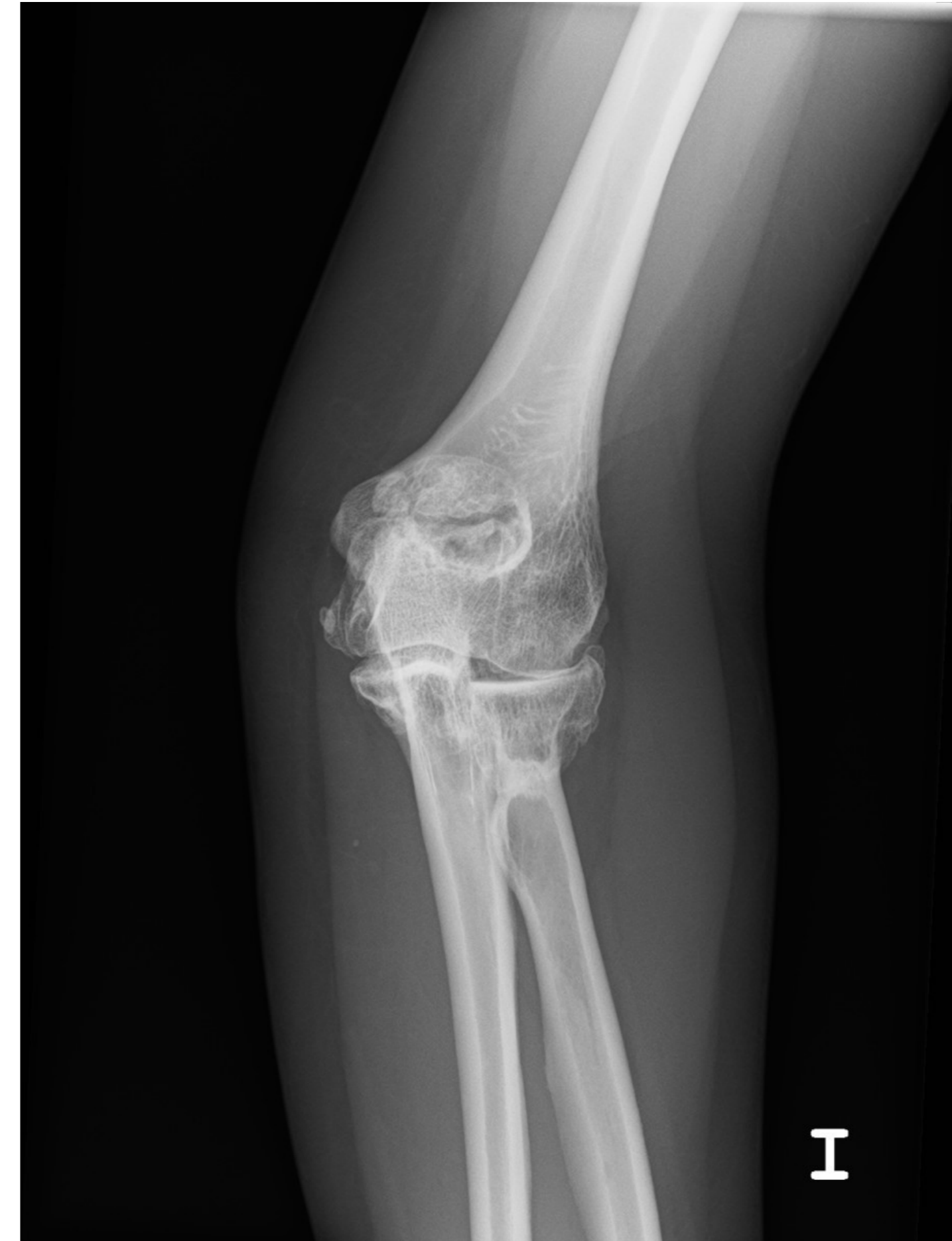## 1 Introducción y objetivo

Las deformidades angulares a nivel del codo pueden ocasionar desgaste articular, dolor, limitación del movimiento e incluso afectación de estructuras nerviosas circundantes. Presentamos el caso de una paciente intervenida por deformidad en valgo y artrosis secundaria del codo de origen postraumático.

## 2 Material y métodos

Mujer de 52 años con **antecedente de fractura-luxación** de codo izquierdo a los 26 años, tratada de forma conservadora. Como consecuencia presenta:

- **Deformidad en valgo** del codo y artropatía degenerativa.
- Balance articular: Flexión 100°, extensión déficit de 20° y pronosupinación completa.
- Estudio neurofisiológico: **afectación leve del n. cubital**, que le produce parestesias en dicho territorio.

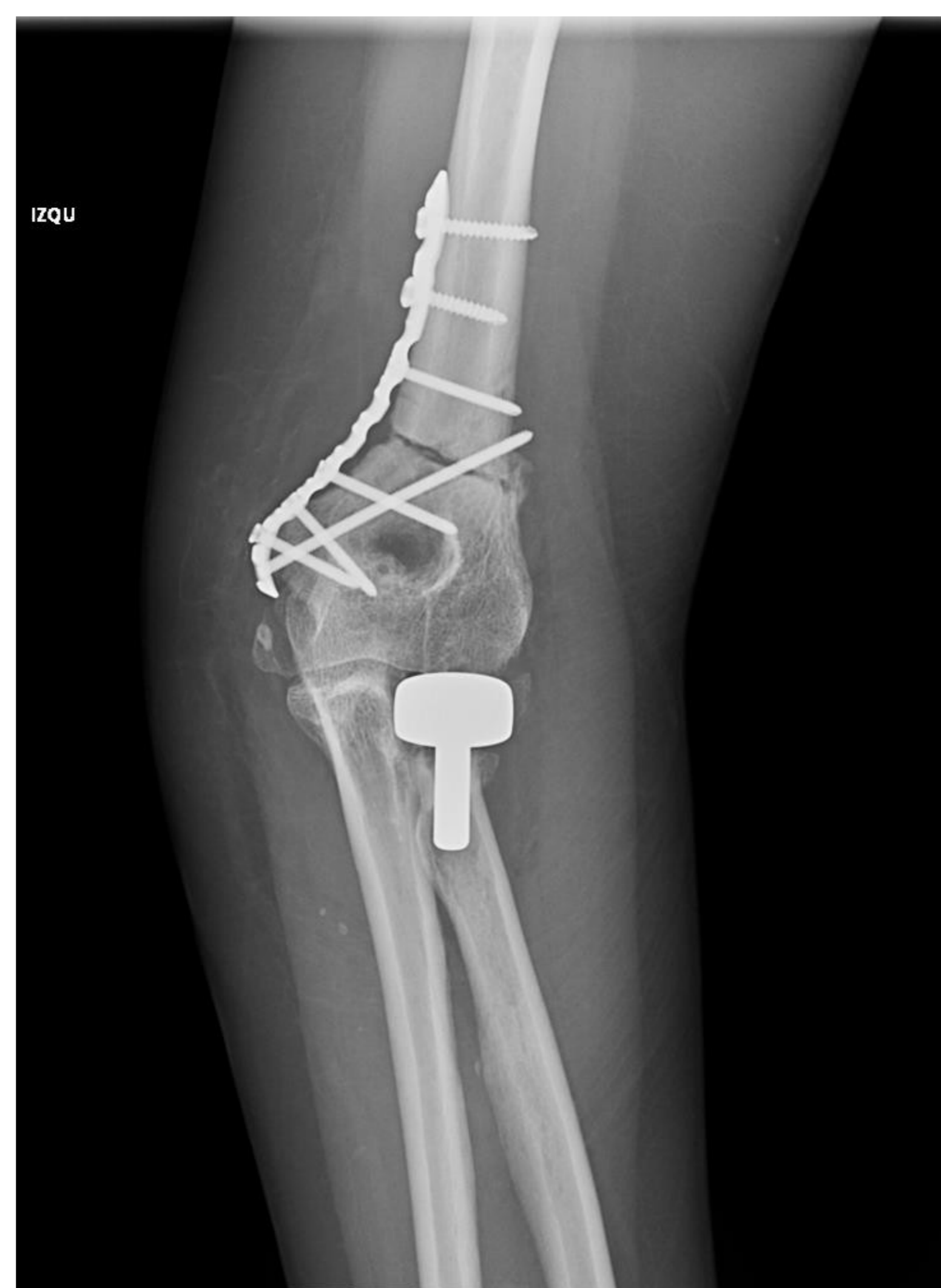
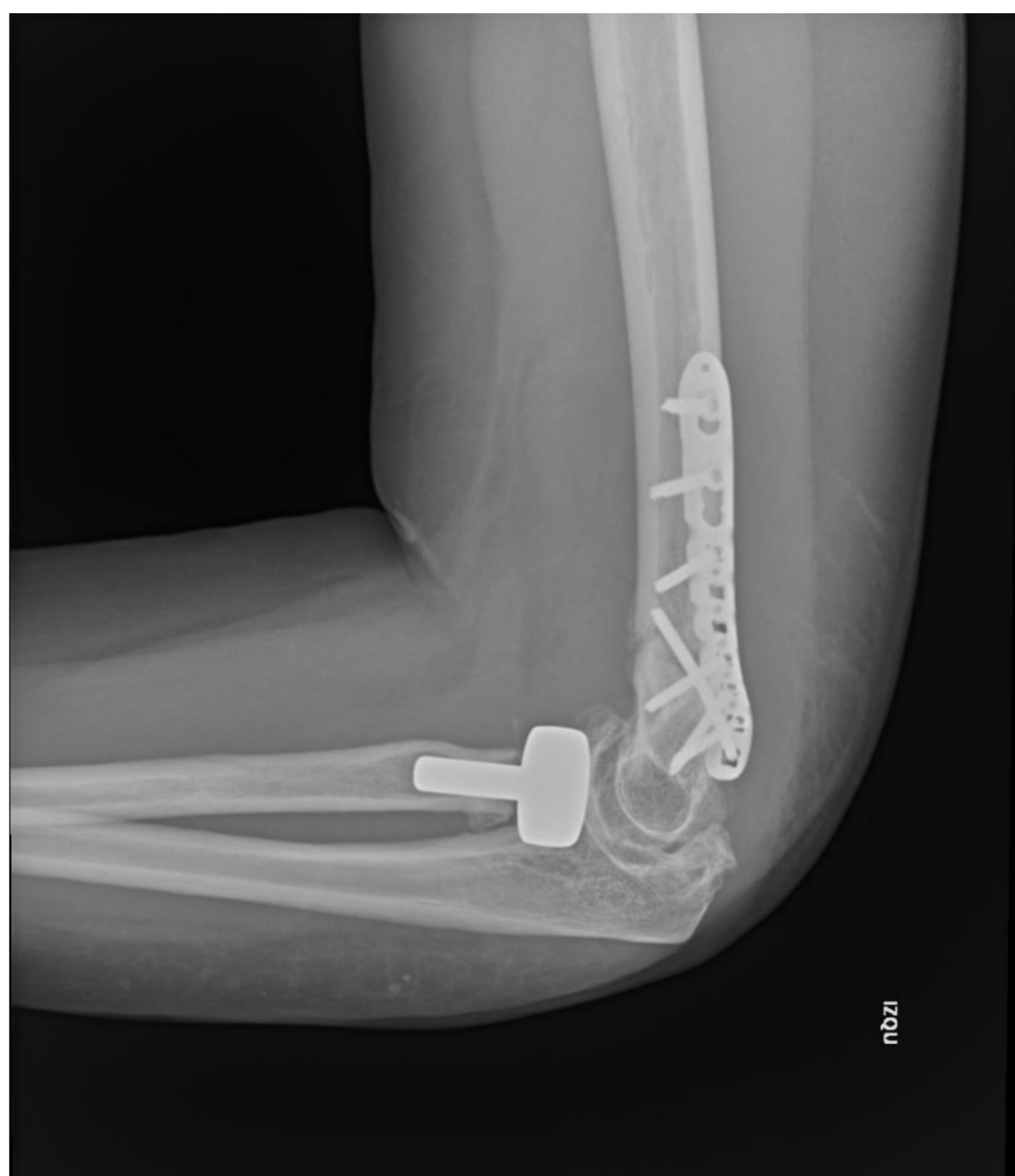

## 3 Técnica quirúrgica

A través de un abordaje posterior se realizó en primer lugar, la transposición anterior del nervio cubital y, a continuación, la **osteotomía varizante de sustracción medial** del húmero distal, que se sintetizó con una placa Synthes VA-LCP preconformada. Finalmente, se procedió en el mismo acto quirúrgico a la implantación de una **prótesis de cabeza radial** (Evolve – Stryker).

## 4 Resultados

La evolución clínico-radiológica fue favorable, restableciendo la orientación articular correcta con una movilidad amplia e indolora, además de desaparecer la clínica de afectación del nervio cubital.



## 5 Conclusiones

La corrección de anomalías angulares a nivel del codo, con un buen resultado funcional y estético, continúa siendo un reto quirúrgico.

La osteotomía varizante de sustracción medial del húmero es una técnica que permite corregir la deformidad en valgo del codo con buenos resultados clínicos