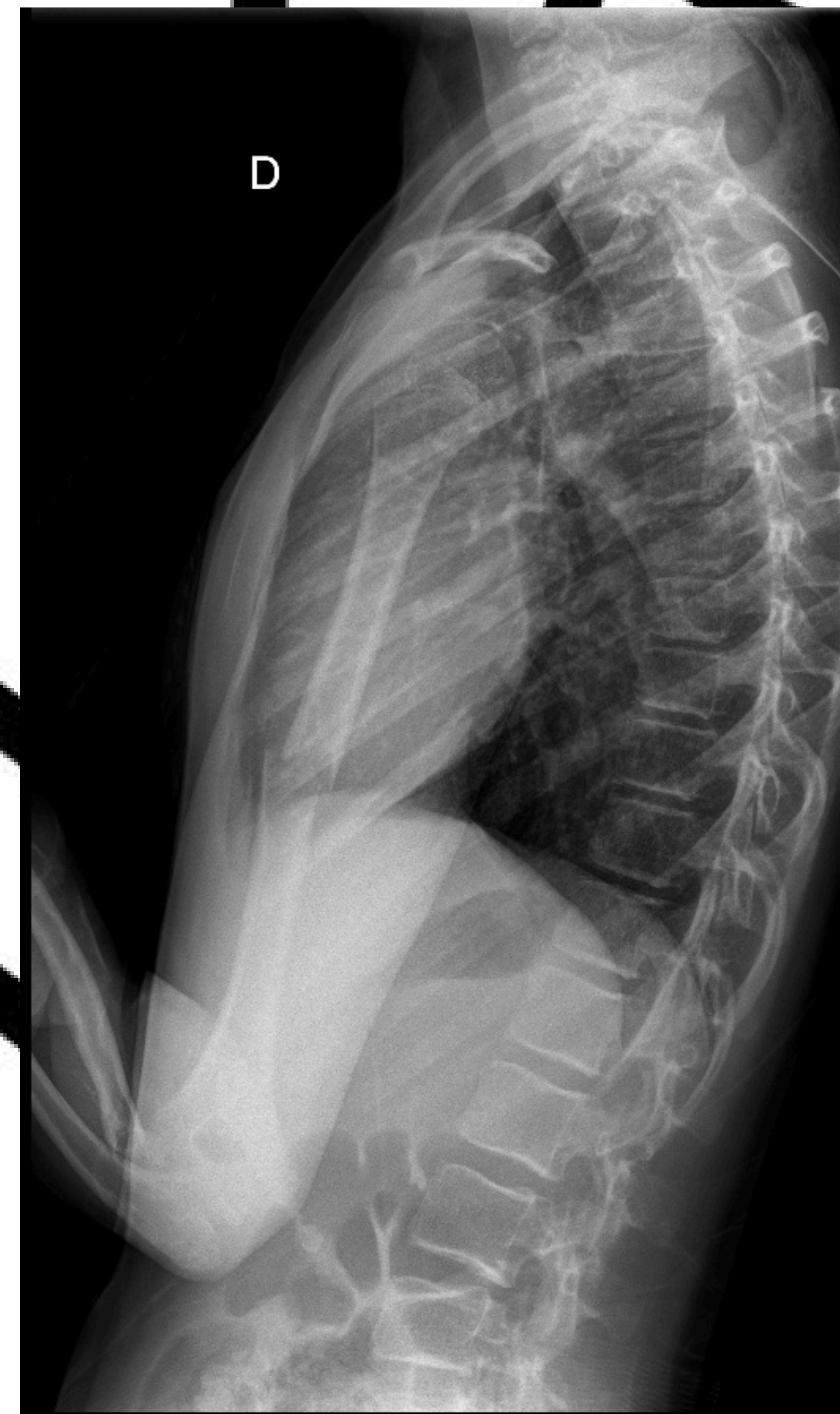
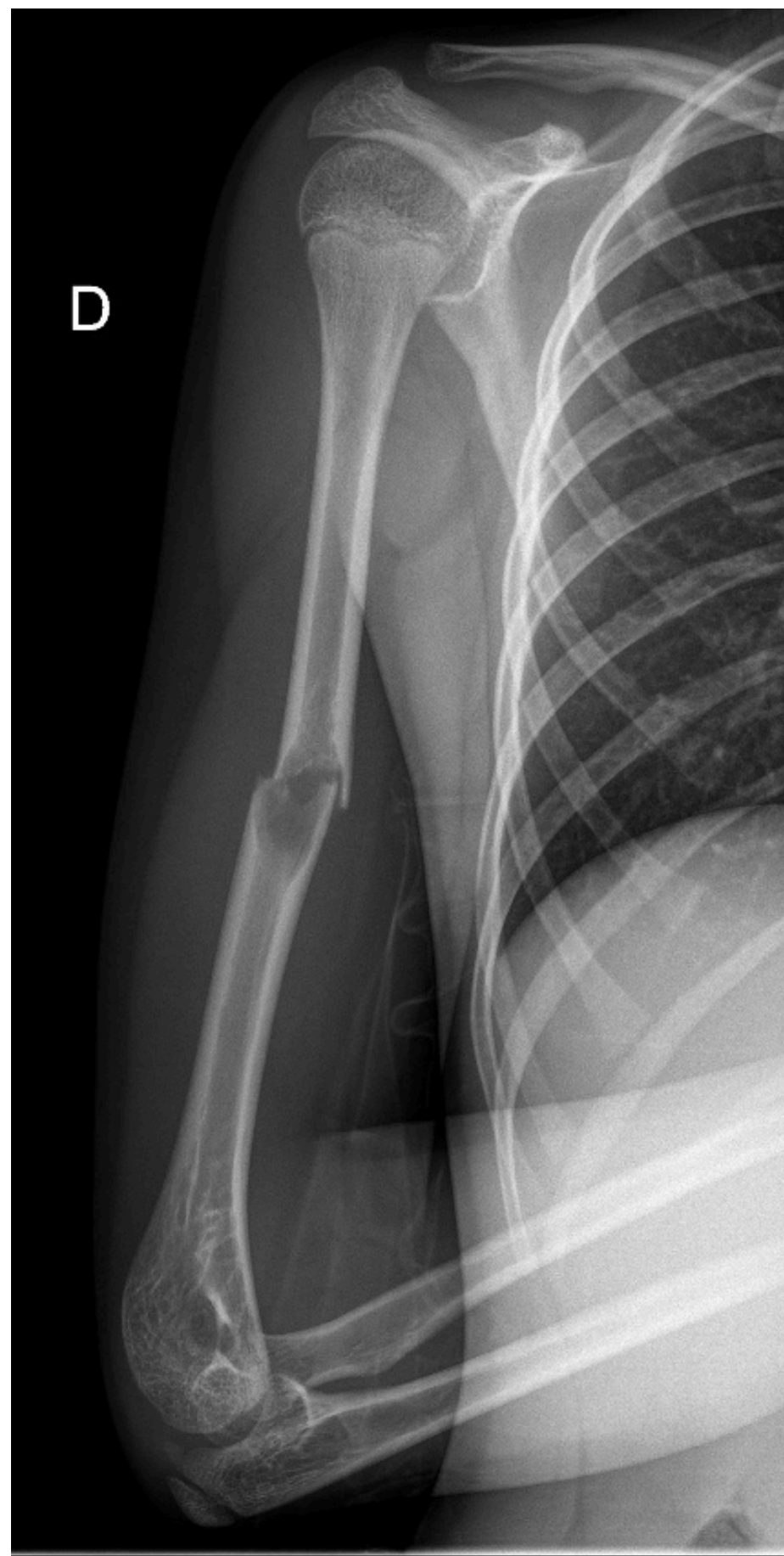

FRACTURA DIAFISARIA DE HÚMERO SOBRE QUISTE

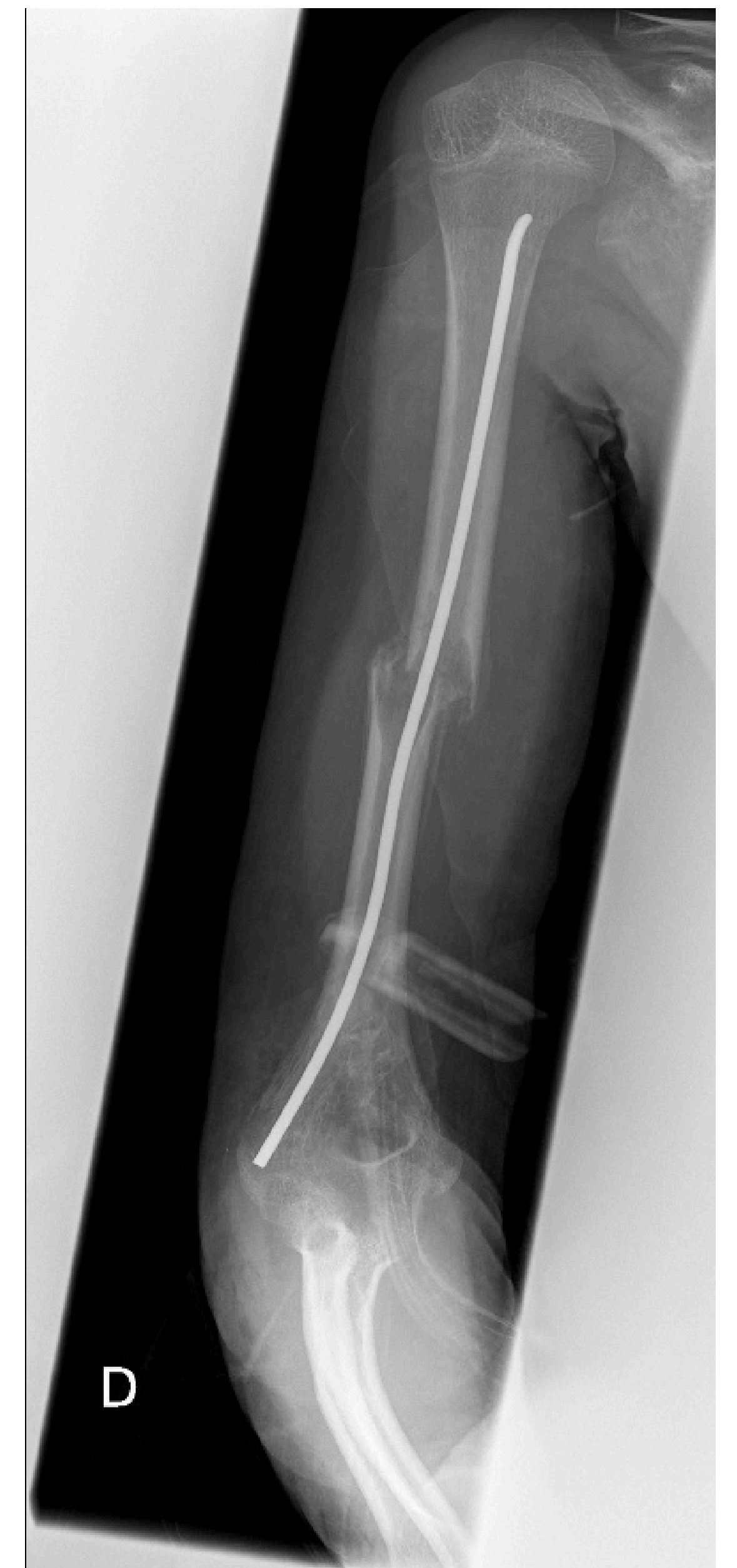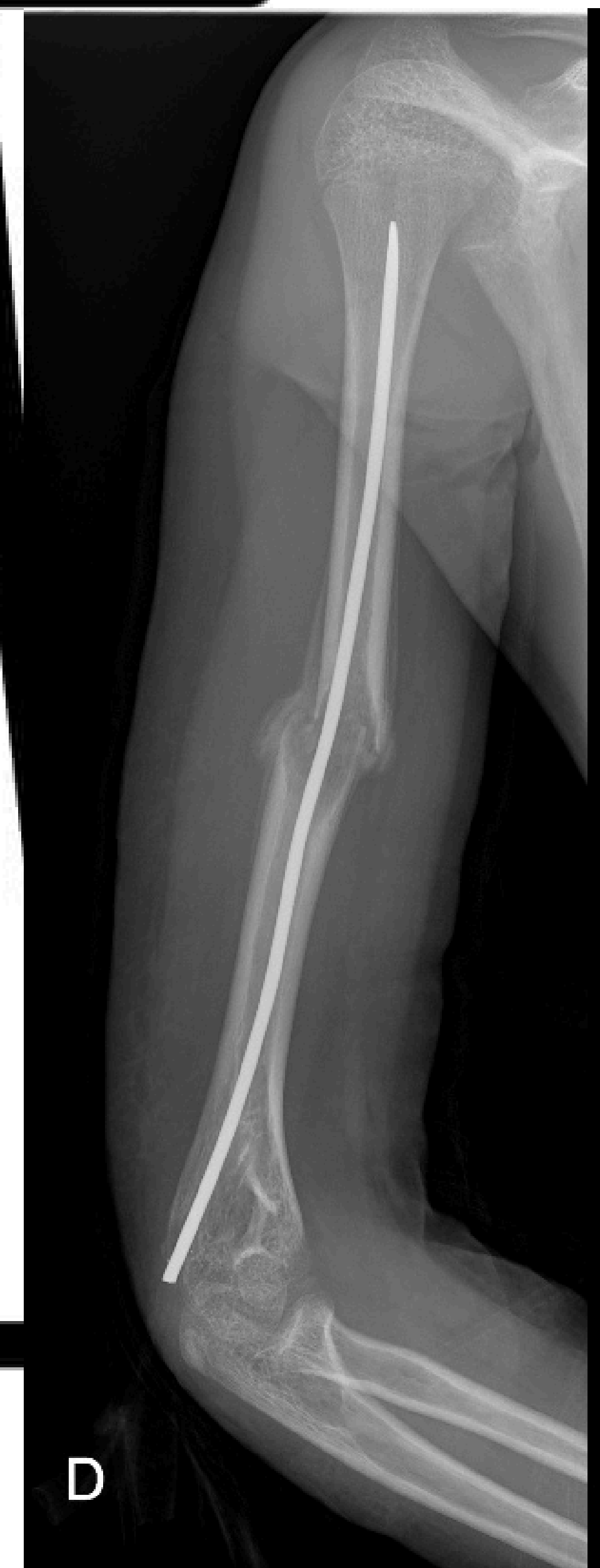Objetivo: Paciente infantil que presenta fractura de diáfisis humeral sobre imagen radiológica que asemeja quiste óseo simple



Material y método: Mujer de 8 años sin antecedentes destacables que sufre caída desde su propia altura presentando posteriormente dolor e impotencia funcional brazo izquierdo. En el estudio de imagen inicial con radiografía presenta fractura completa de diáfisis humeral con imagen de quiste aparentemente simple alrededor de la fractura.

Se realiza inmovilización con yeso braquiopalmar durante un mes y medio y posteriormente liberación del miembro con rehabilitación. Durante su seguimiento se amplió estudio con resonancia y analítica para confirmar la benignidad de la lesión. Actualmente con balance articular completo, sin dolor y radiográficamente consolidado.

Resultado: Paciente con fractura diafisaria de húmero tratada de forma conservadora. Posteriormente liberación del miembro con resultados excelentes con balance articular completo y consolidación radiológica



Conclusiones: Los quistes óseos simples son lesiones benignas que anatomopatológicamente se encuentran llenos de líquido mucinoso. Pueden ser tabicados o simples. El sitio más común de aparición es el húmero y el fémur. Estas lesiones son más activas durante los períodos de crecimiento acelerado y se sabe que sanan espontáneamente después de la madurez ósea. Dos tercios de los quistes unicamerales se presentan con una fractura. En esta ocasión fue tratado de forma conservadora con inmovilización con posteriores resultados clínicos excelentes.