

# Tumor de células gigantes de la vaina sinovial en el carpo

Benito Muñoz MP, Valcárcel Díaz A, González García JA, Correoso Castellanos S, Puertas García-Sandoval JP.

## Introducción

El tumor de células gigantes de la vaina sinovial (TCGVS) es una enfermedad proliferativa benigna localmente agresiva, que requiere de un correcto diagnóstico y tratamiento precoz.

Se presenta el caso clínico de un paciente con un tumor de células gigantes de la vaina sinovial en la región dorsal de la muñeca, con erosiones óseas en el hueso grande y ganchoso.

## Material y Métodos

Varón, 25 años

Trabajador manual

Sin AP de interés

Dolor progresivo y limitación funcional de muñeca derecha, sin traumatismo previo

Rx

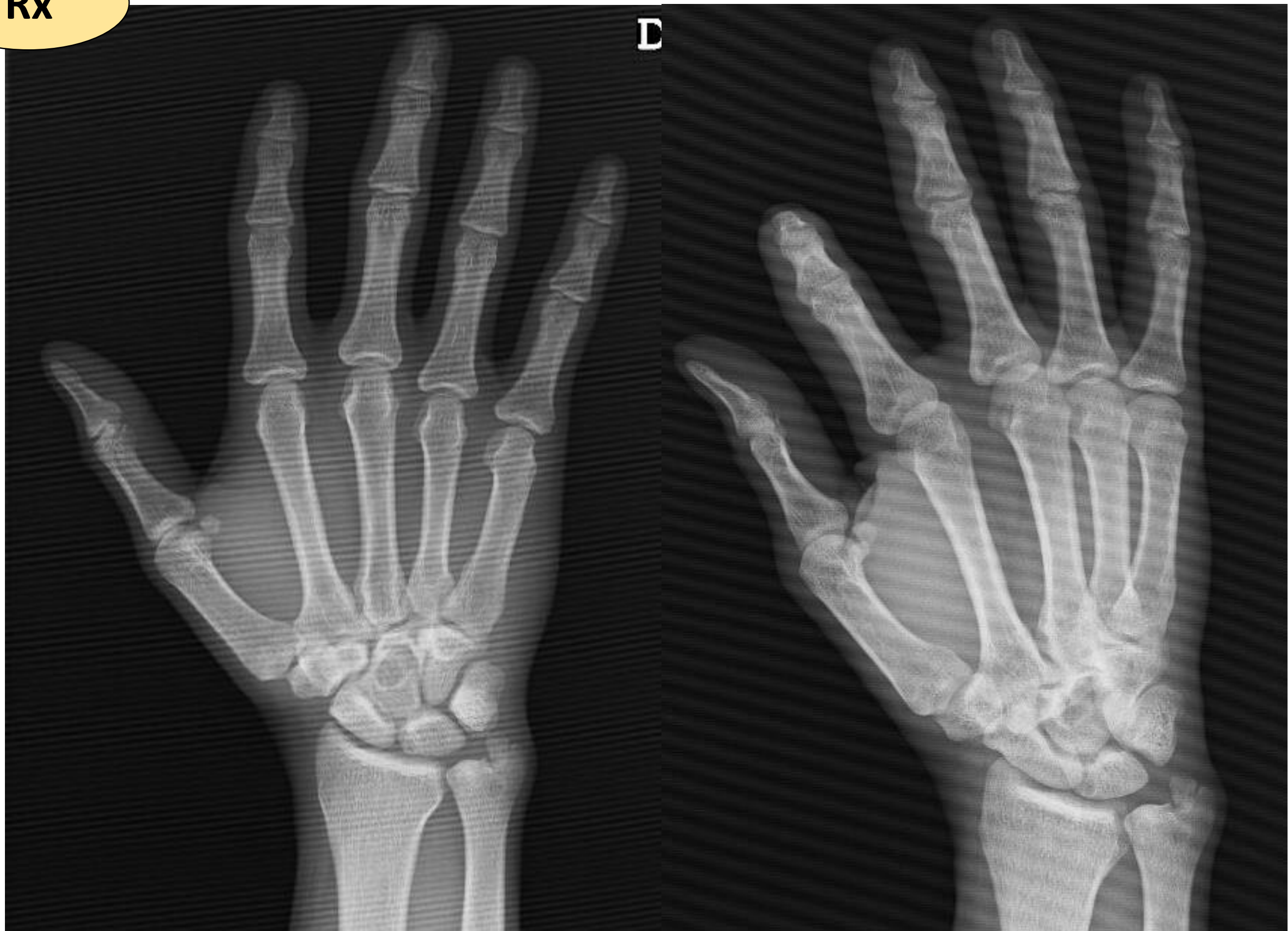

Imagen 1: lesión lítica en hueso grande.

RM

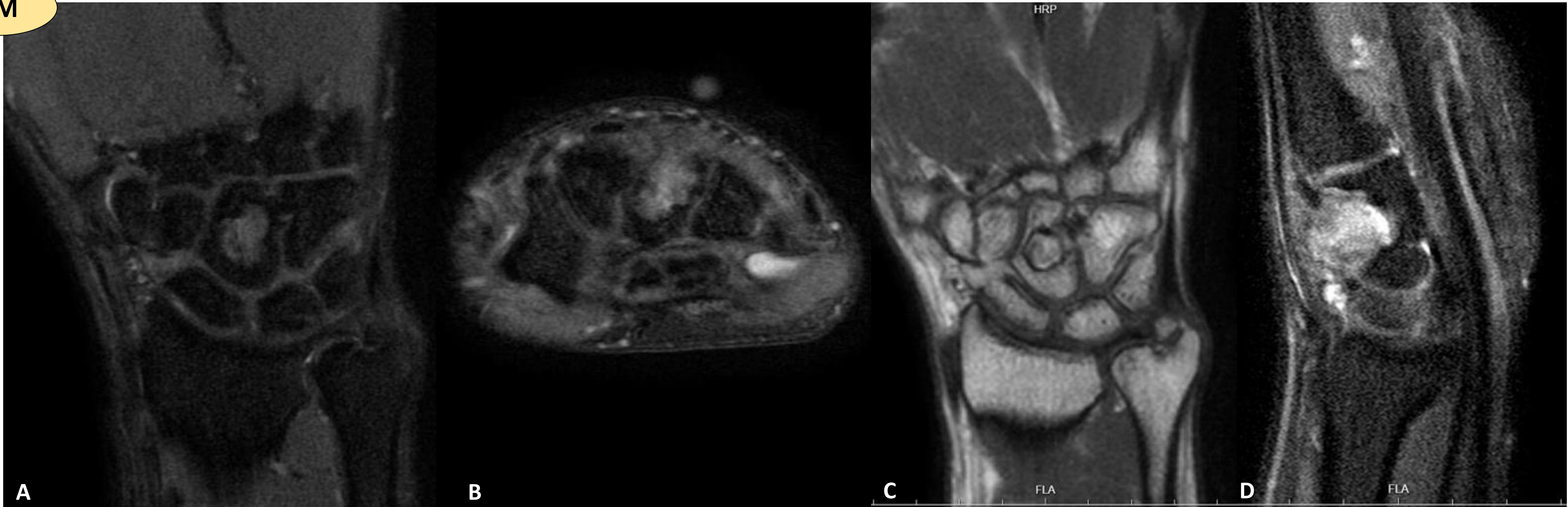


Imagen 2: lesión dorsal con afectación del hueso grande, isointensa en T1 (A), con aumento de intensidad en las secuencias SPAIR (B, C, D). Hallazgos sugestivos de fibroma de la vaina, que erosiona y se introduce en el hueso grande y remodela levemente la cortical dorsal del ganchoso.

Biopsia ecoguiada

Tumor de células gigantes tenosinovial

Tratamiento:

- Resección en bloque del tumor
- + curetaje de la cavidad en el hueso grande
- + relleno con injerto autólogo de radio distal y matriz ósea desmineralizada

## Resultados

- Control radiológico satisfactorio (Imagen 3), con adecuado relleno de cavidad ósea.
- Asintomático, con movilidad completa y sin dolor
- No recidiva durante el seguimiento.

## Conclusiones

El TCGVS es una patología benigna aunque agresiva, cuya sintomatología puede ser inespecífica, por lo que requiere un alto grado de sospecha y un diagnóstico y tratamiento precoz mediante una resección en bloque, con el objetivo de minimizar la tasa de recidivas.

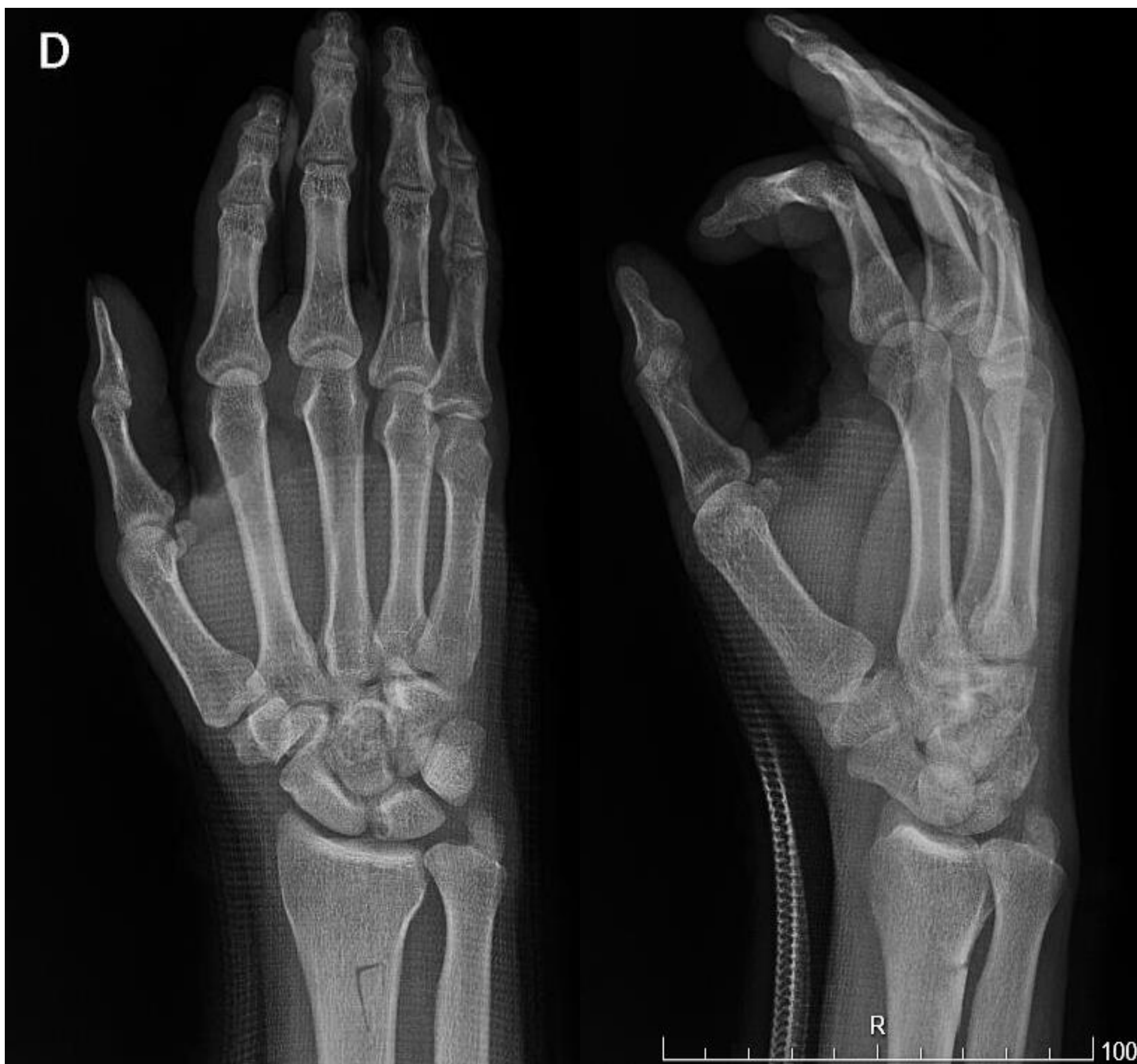

Imagen 3: control radiológico postoperatorio.