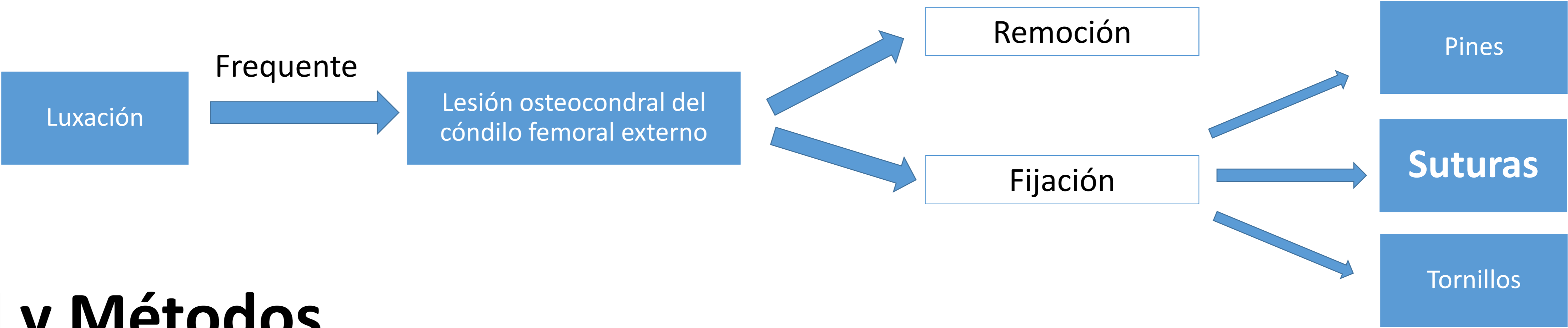


Fijación de fragmento osteocondral del cóndilo femoral - suturas reabsorbibles radiales, una técnica sencilla, muy económica, sin dañar el cartílago y siempre disponible

Introducción



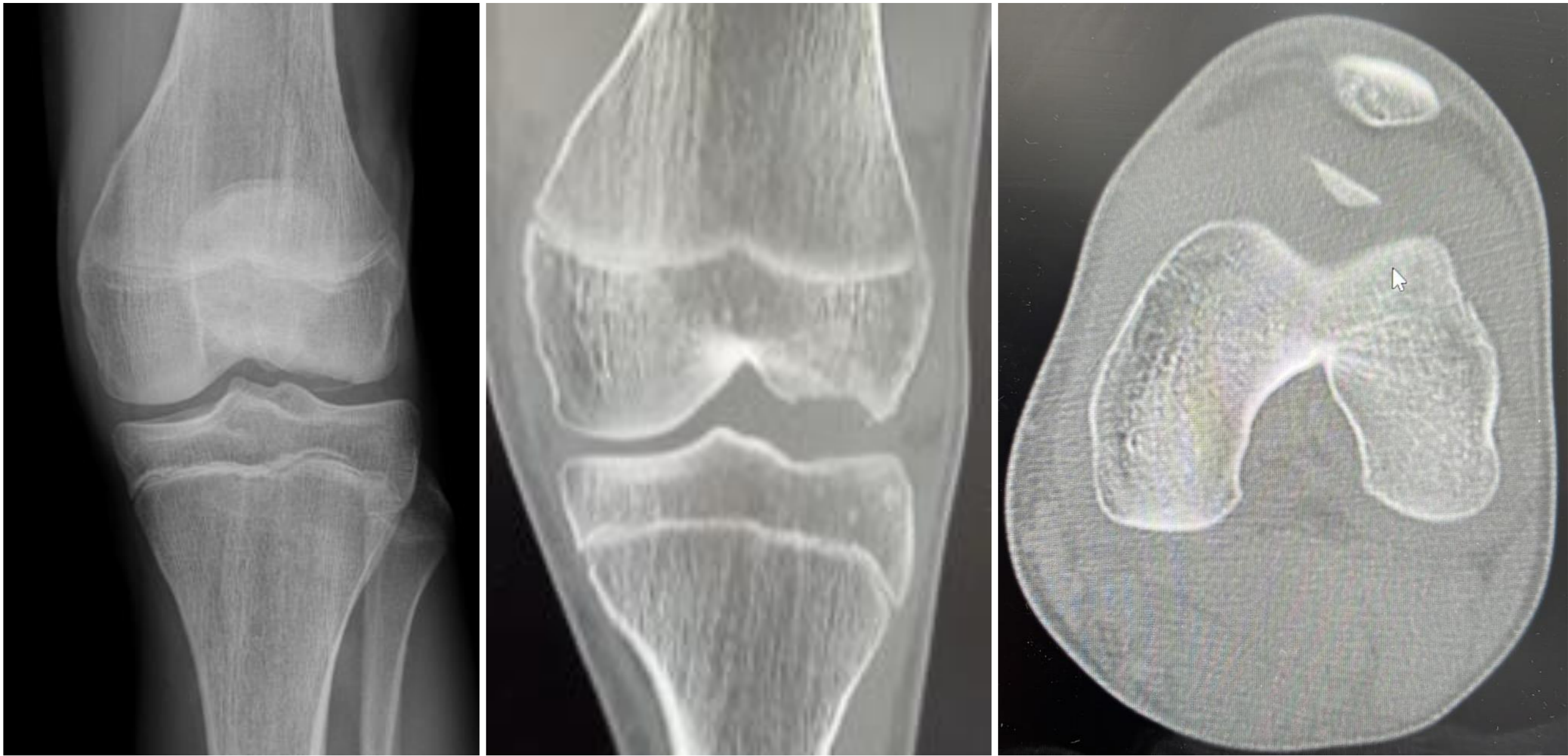
Material y Métodos

♂

17 años

Saludable

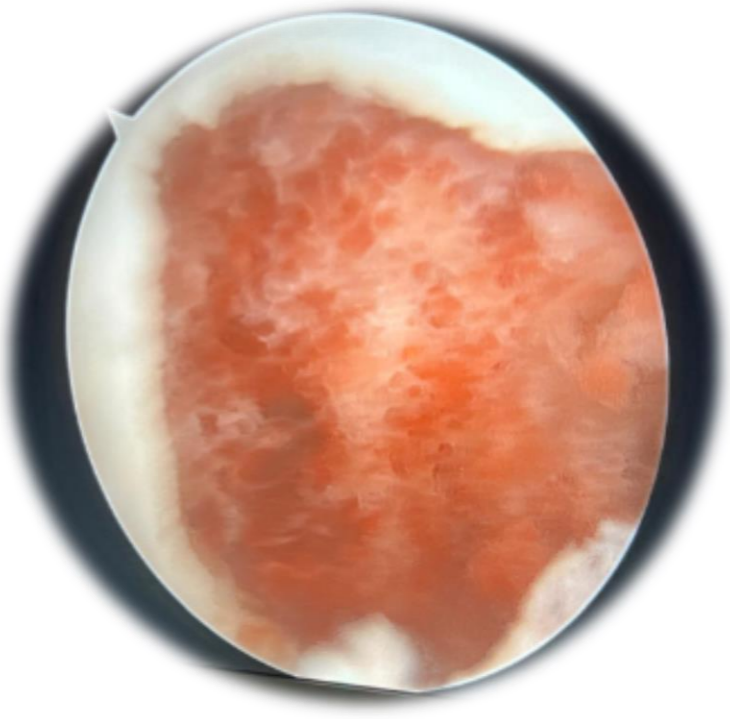
- 1^{er} episodio de luxación traumática de rótula



Rx y TC: rótula centrada y fragmento osteocondral del cóndilo femoral externo

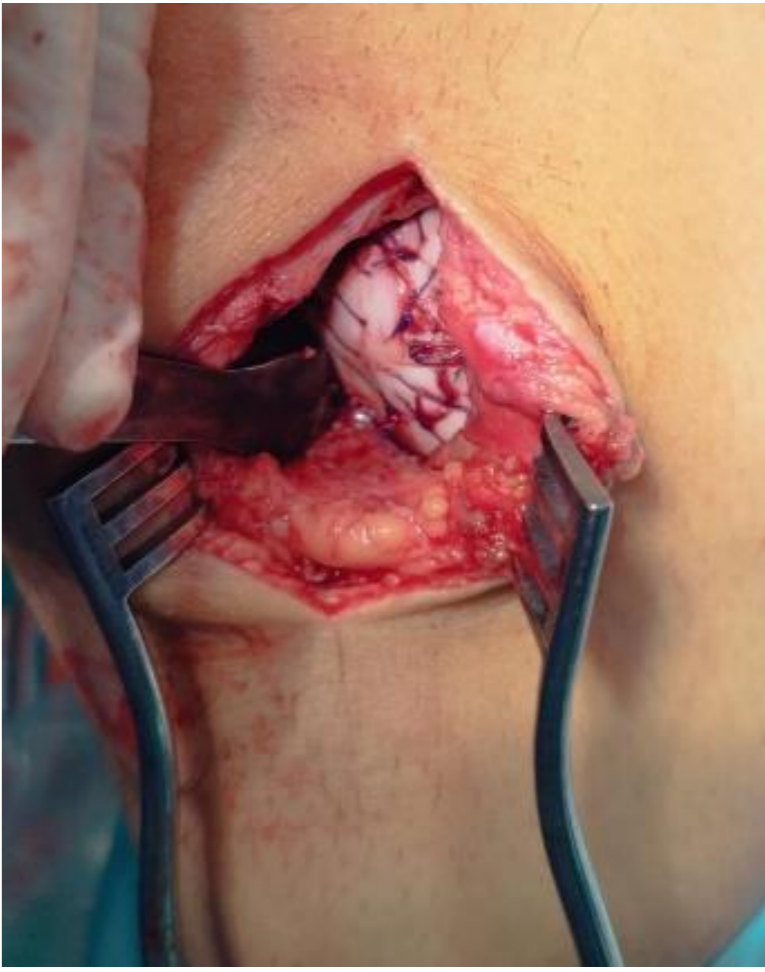
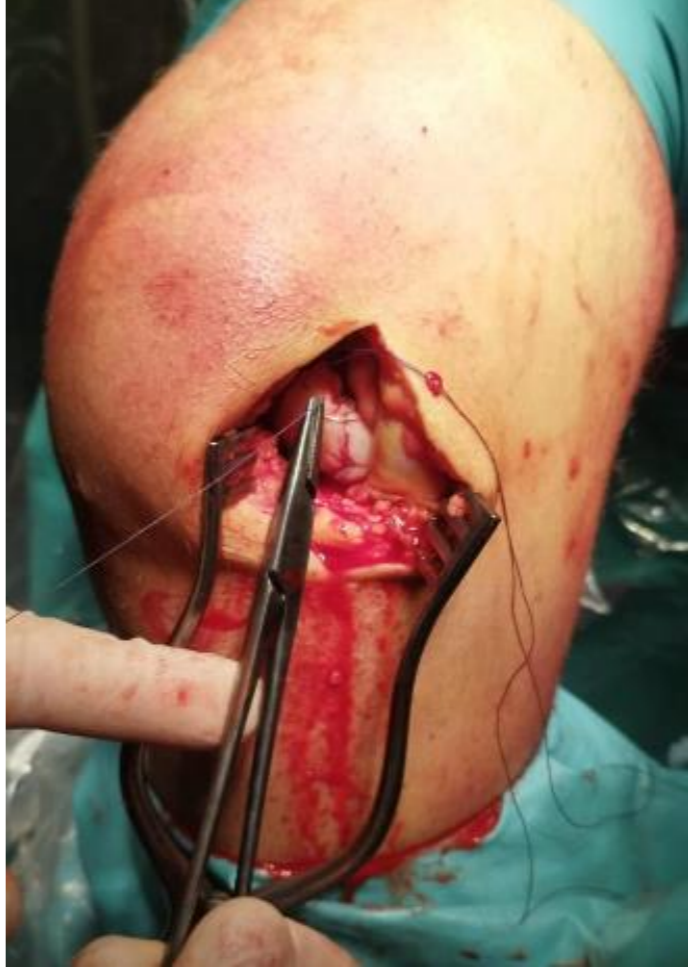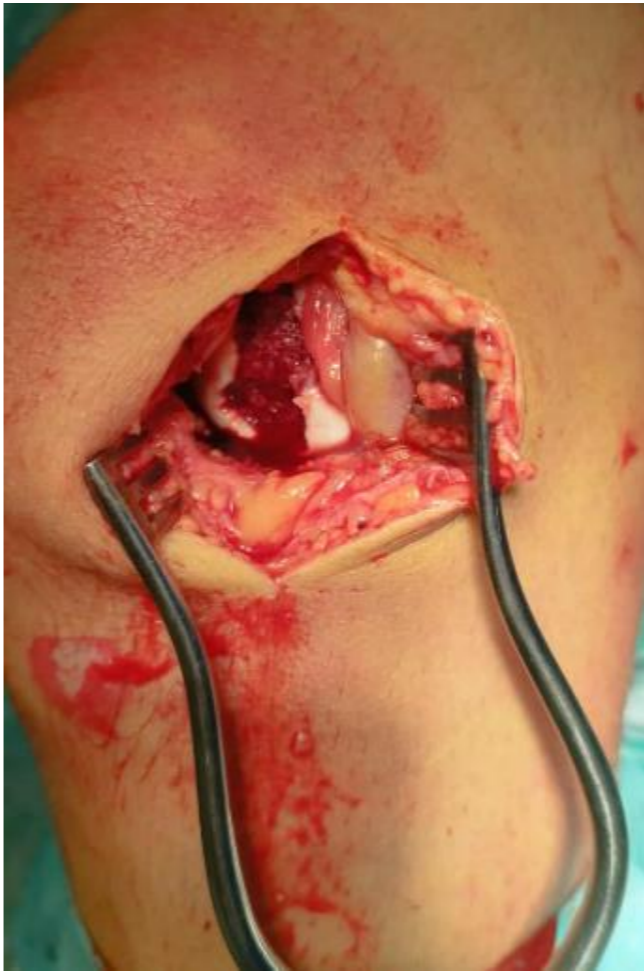Abordaje artroscópico

- Lavado
- Inspección (sin otras lesiones)
- Remoción de fragmentos de pequeñas dimensiones



Abordaje parapatelar (4cm's)

- Preparación del cóndilo femoral
- Diversas suturas radiales transoséas (**Vycril 2/0**) tras el fragmento
- Fijación del fragmento



Discusión

6 semanas

- Movimientos activos y pasivos en todo el rango
- Sin carga

6- 8 semanas (presentaba rango completo)

- Carga progresiva

3 meses

- Caminaba sin claudicación

Conclusión

Sencilla

Muy económica

Buen resultado

Sin dañar el cartílago

Siempre disponible