

<<POSICIONAMIENTO EN DECÚBITO PRONO PARA LA OSTEOSÍNTESIS PERCUTANEA DE LAS FRACTURAS SUPRACONDILEAS DE CODO EN NIÑOS. 20 años de experiencia>>

Grau Ortega, Irene Iglesias, Santiago
Hospital Británico de Buenos Aires – Servicio de Ortopedia y Traumatología

OBJETIVO

El objetivo consistió en evaluar los resultados clínicos funcionales obtenidos utilizando este posicionamiento durante los últimos 20 años, con un seguimiento promedio de 5 años.

MATERIAL Y MÉTODOS

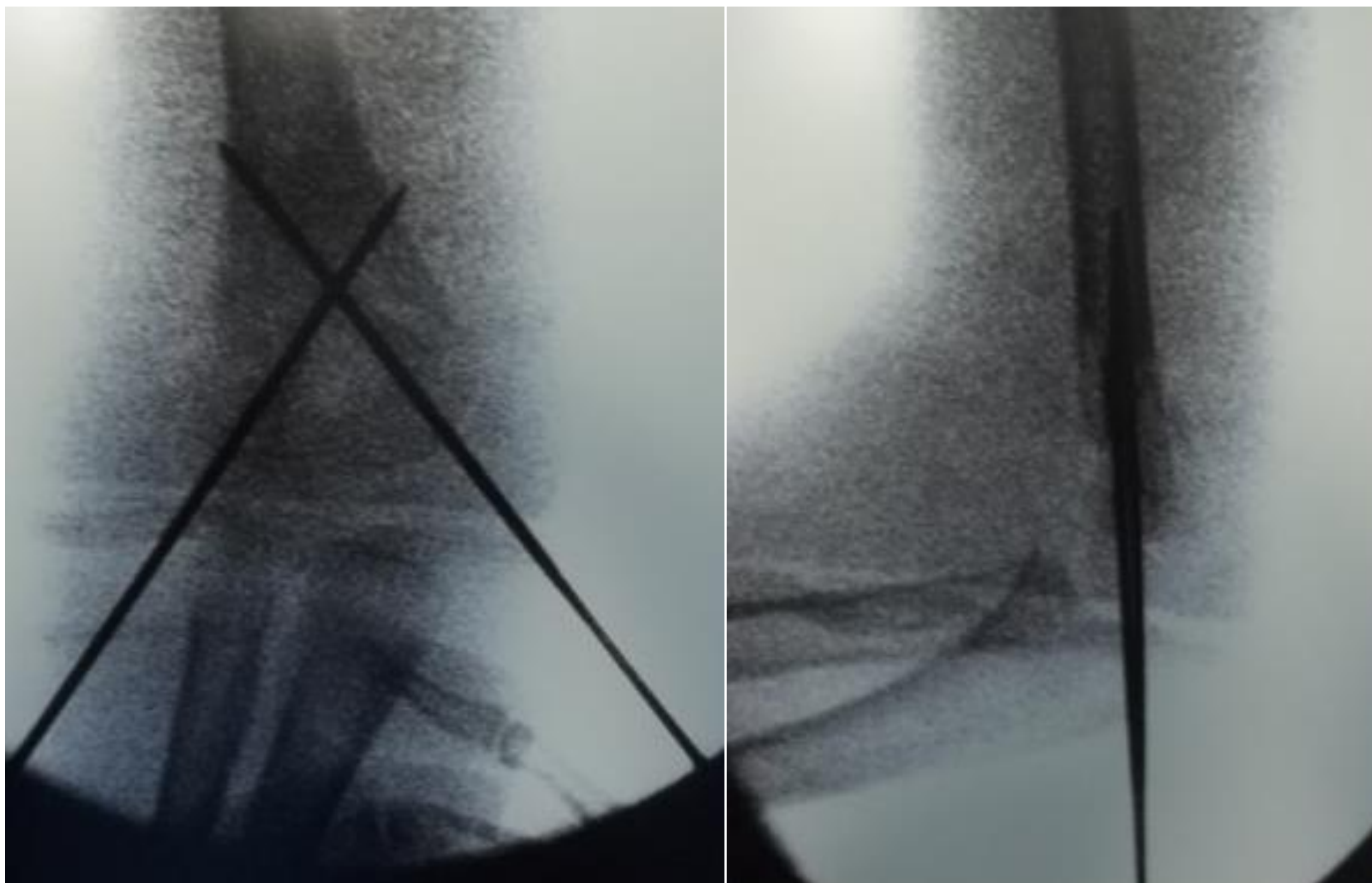
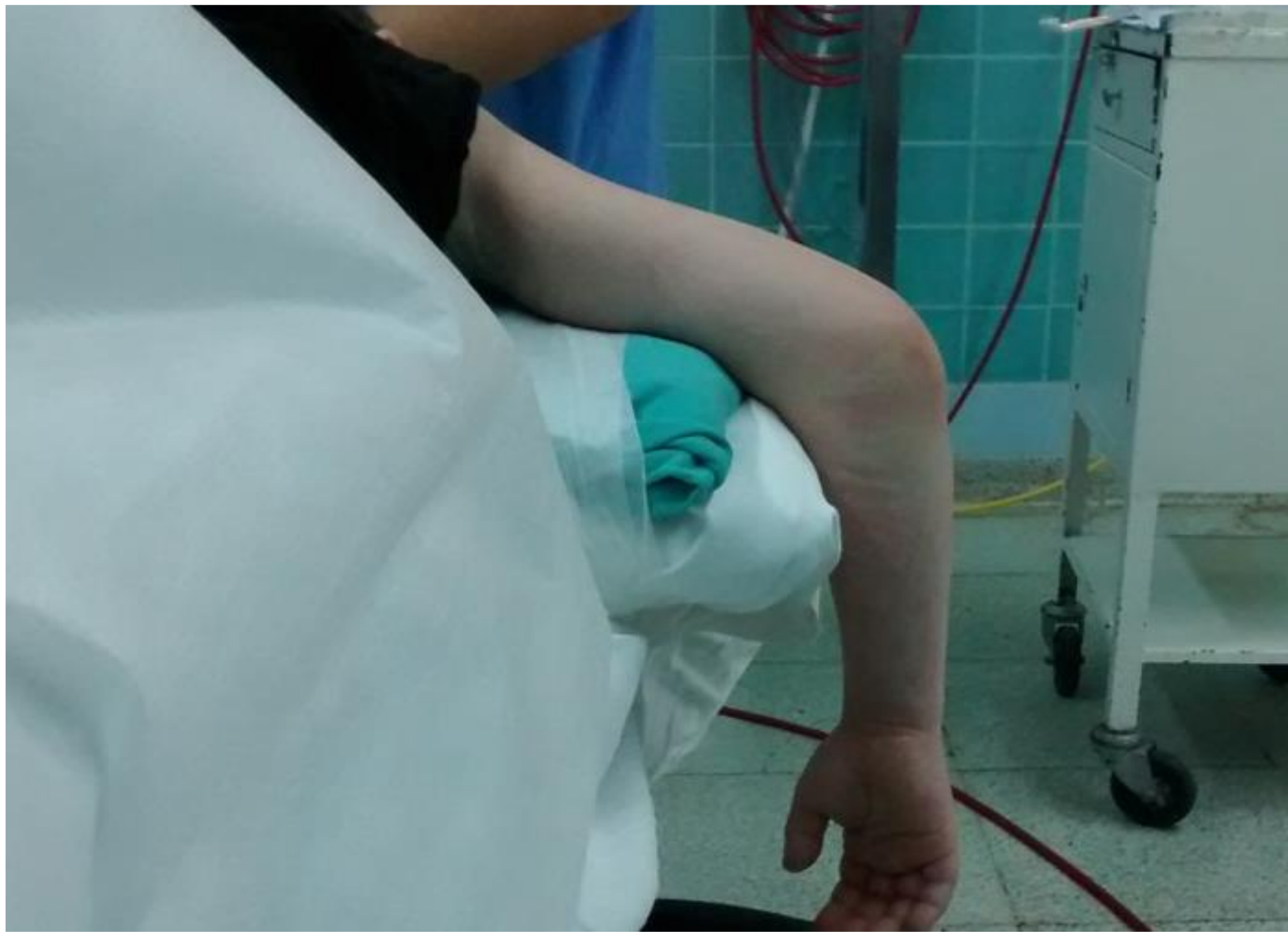Se coloca al paciente en decúbito prono con hombro y codo en 90° de flexión y antebrazo en péndulo.

Se realizó un estudio retrospectivo y descriptivo sobre 138 pacientes, tratados con esta técnica desde junio de 1997 hasta junio de 2017.

Se valoraron los resultados según los criterios de Flynn, el cual evalúa:

- Estética: alteración del eje varo-valgo
- Función: rango de movilidad

Resultado	Factor cosmético: pérdida de ángulo de acarreo (en grados)	Factor funcional: pérdida de movilidad (en grados)
Satisfactorio		
Excelente	0 - 5	0 - 5
Bueno	5 - 10	5 - 10
Regular	10 -15	10 -15
No satisfactorio		
Malo	> 15	> 15



RESULTADOS

En el 92,78% de los pacientes, se logró la reducción de la fractura en forma cerrada. En los casos en que fue necesaria la reducción abierta, se utilizó el mismo decúbito prono y un abordaje posterior transtricipital. No se observaron lesiones vasculo-nerviosas en ningún caso. Según la evaluación con los Criterios de Flynn, en todos los casos se obtuvieron resultados “Satisfactorios”.

CONCLUSIONES

La reducción cerrada de estas fracturas con el paciente en decúbito ventral; es una técnica es una técnica reproducible, que ha mostrado resultados alentadores, por lo que recomendamos tenerla en cuenta dentro de las opciones terapéuticas.