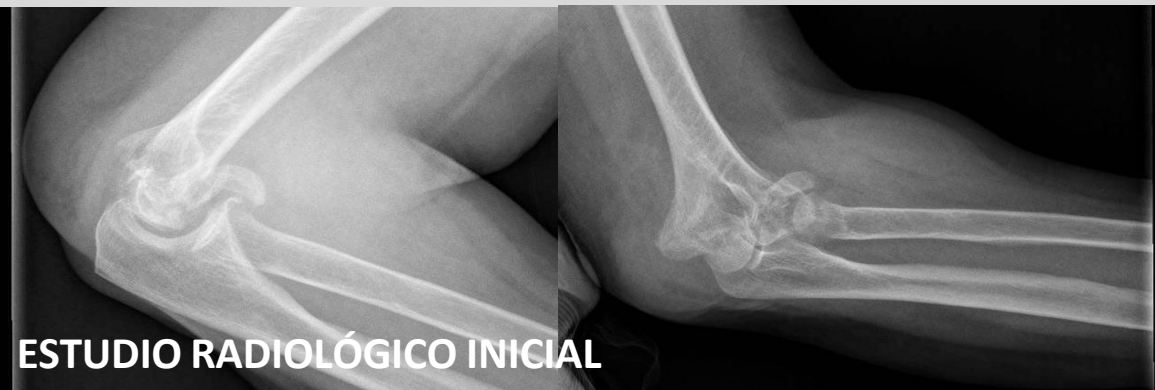

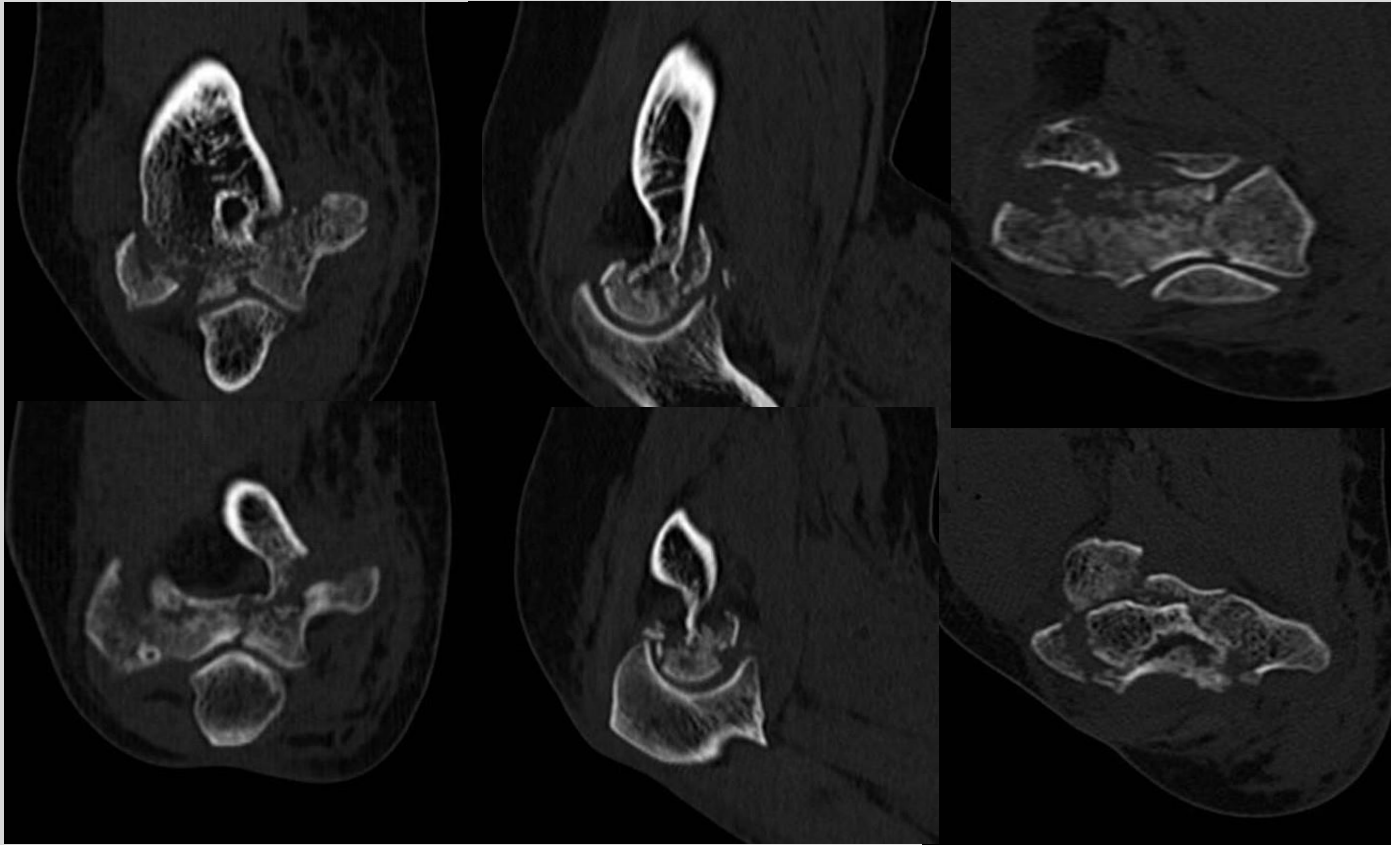
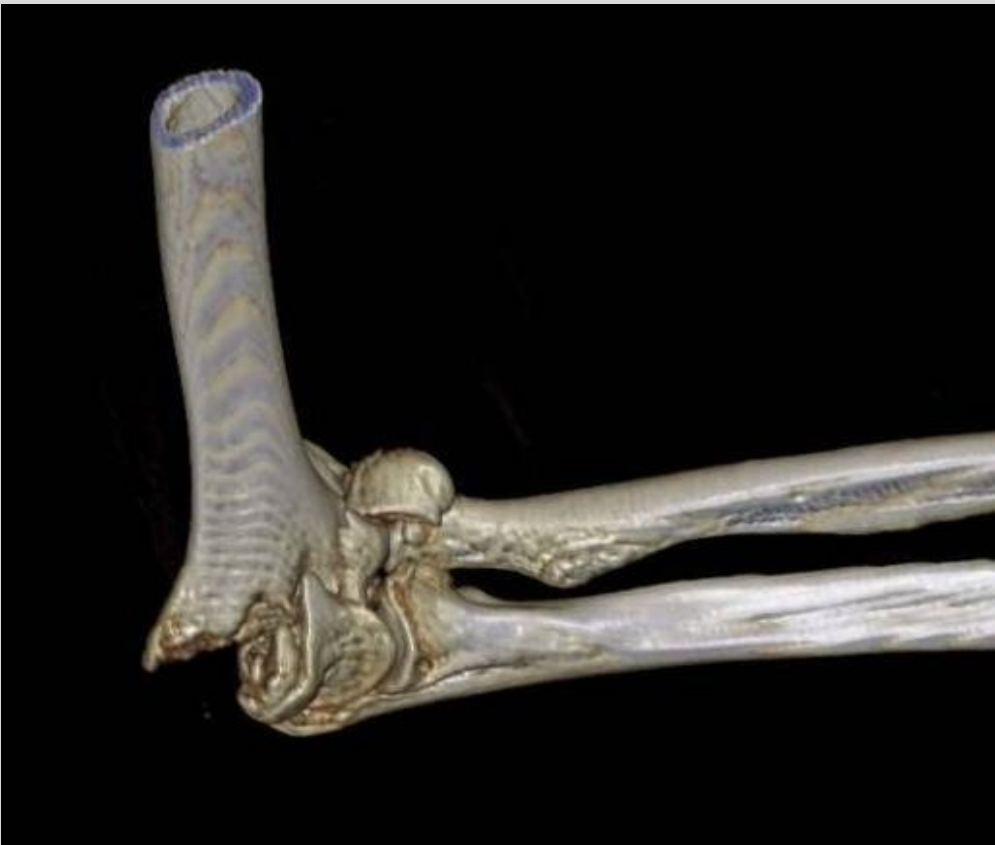# HEMIARTROPLASTIA DE CODO COMO ALTERNATIVA A LA FIJACIÓN INTERNA PARA FRACTURAS COMPLEJAS DE HÚMERO DISTAL

Lorena García Lamas, Verónica Jiménez Díaz, David Cecilia López, Victor Rodriguez Vega,  
Celia Castillo Fernández

MUJER 73 AÑOS  
NO ANTECEDENTES DE INTERÉS  
CAÍDA CASUAL



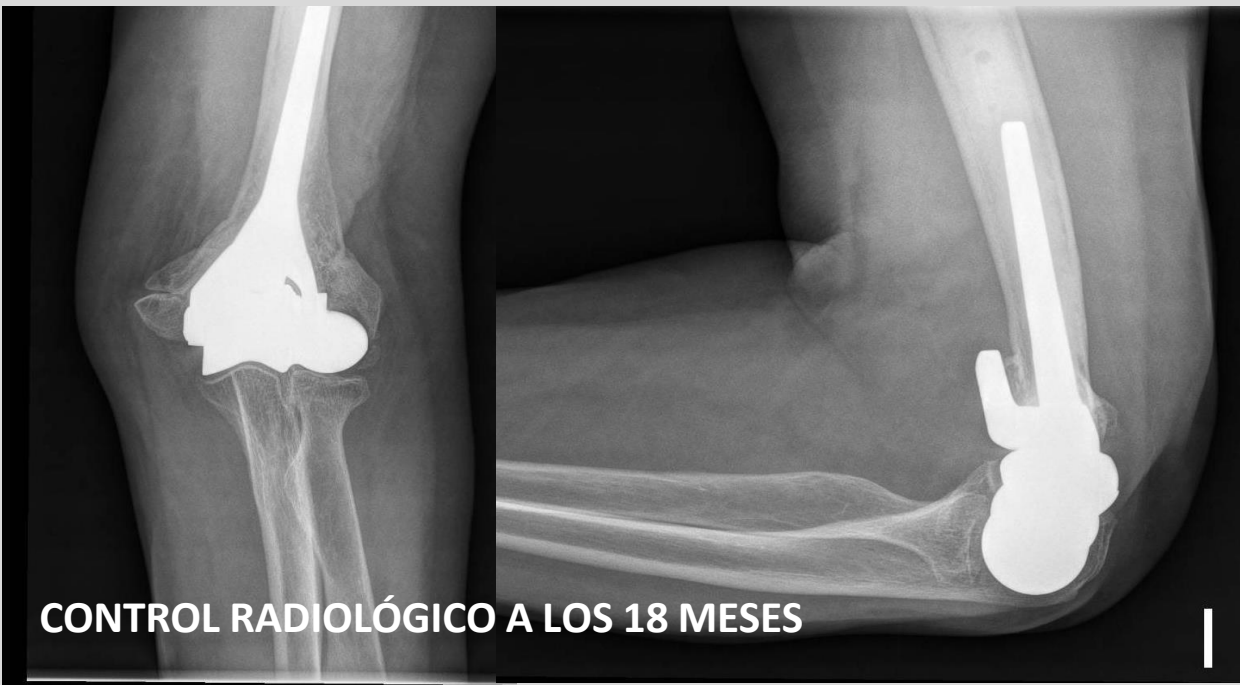
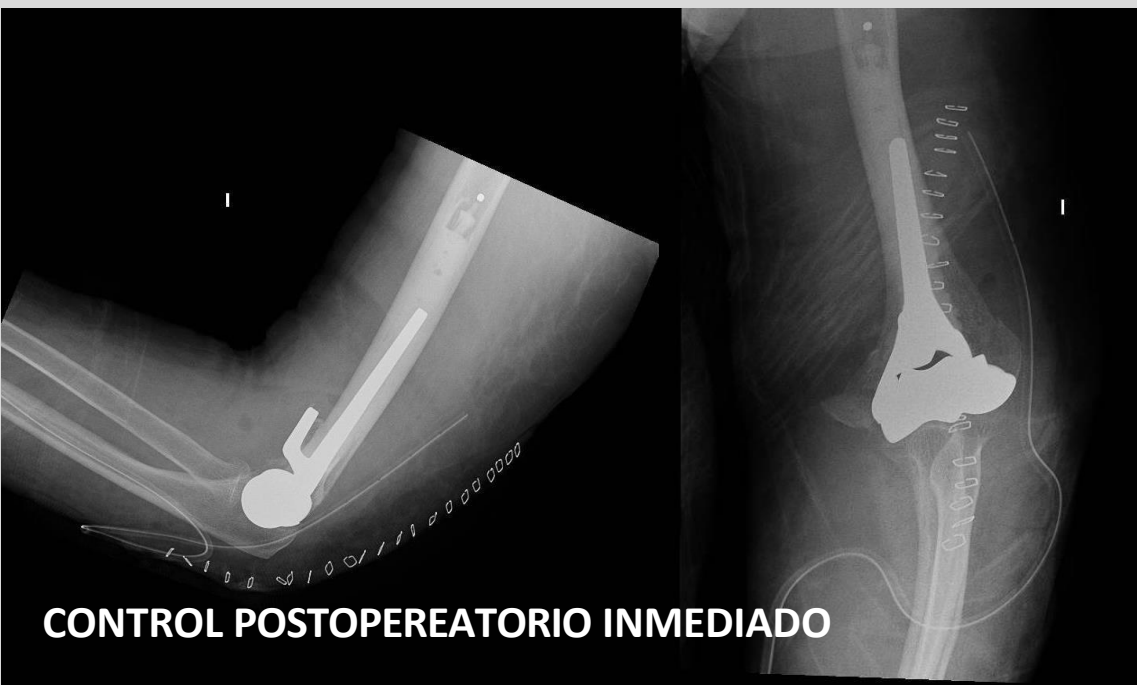ESTUDIO TC PREOPERATORIO



## RESULTADOS:

**Buena evolución SIN COMPLICACIONES** en periodo postoperatorio inmediato.  
A los 6 meses de la intervención quirúrgica presenta **balance articular -15º-145º** con pronosupinación completa con una **fuerza de prensión de 14 kg** (contralateral de 18 kg) y puntuación DASH 28.

A los **18 meses** tras la intervención parámetros similares SIN SIGNOS DE COMPLICACIÓN clínica ni radiológica.



## CONCLUSIÓN:

La **hemiartroplastia de codo** es una opción a considerar para en tratamiento de fracturas SUPRAINTERCONDÍLEAS de codo que se consideran NO candidatas a OSTEOSÍNTESIS, con **buenos resultados** clínicos y funcionales a CORTO y MEDIO PLAZO.