

OSTEOCONDROMA DE LOCALIZACIÓN ATÍPICA

BENITO SANTAMARIA, JENNIFER; MORENO GARCÍA, ARNAU; LÓPEZ GUZMAN, MARCO NEL; SILVA GONZÁLEZ, DANIEL FERNANDO; TEIXIDÓ DE LA CRUZ, AINA

El osteocondroma es el **tumor óseo benigno más frecuente** en el esqueleto, representando un 10% del total de los tumores primarios del hueso. Aparece antes de la **tercera década**, con predilección por el **sexo masculino**, como una tumoración **asintomática** en la metáfisis de los huesos largos.



Opciones de tratamiento en osteocondroma de localización atípica

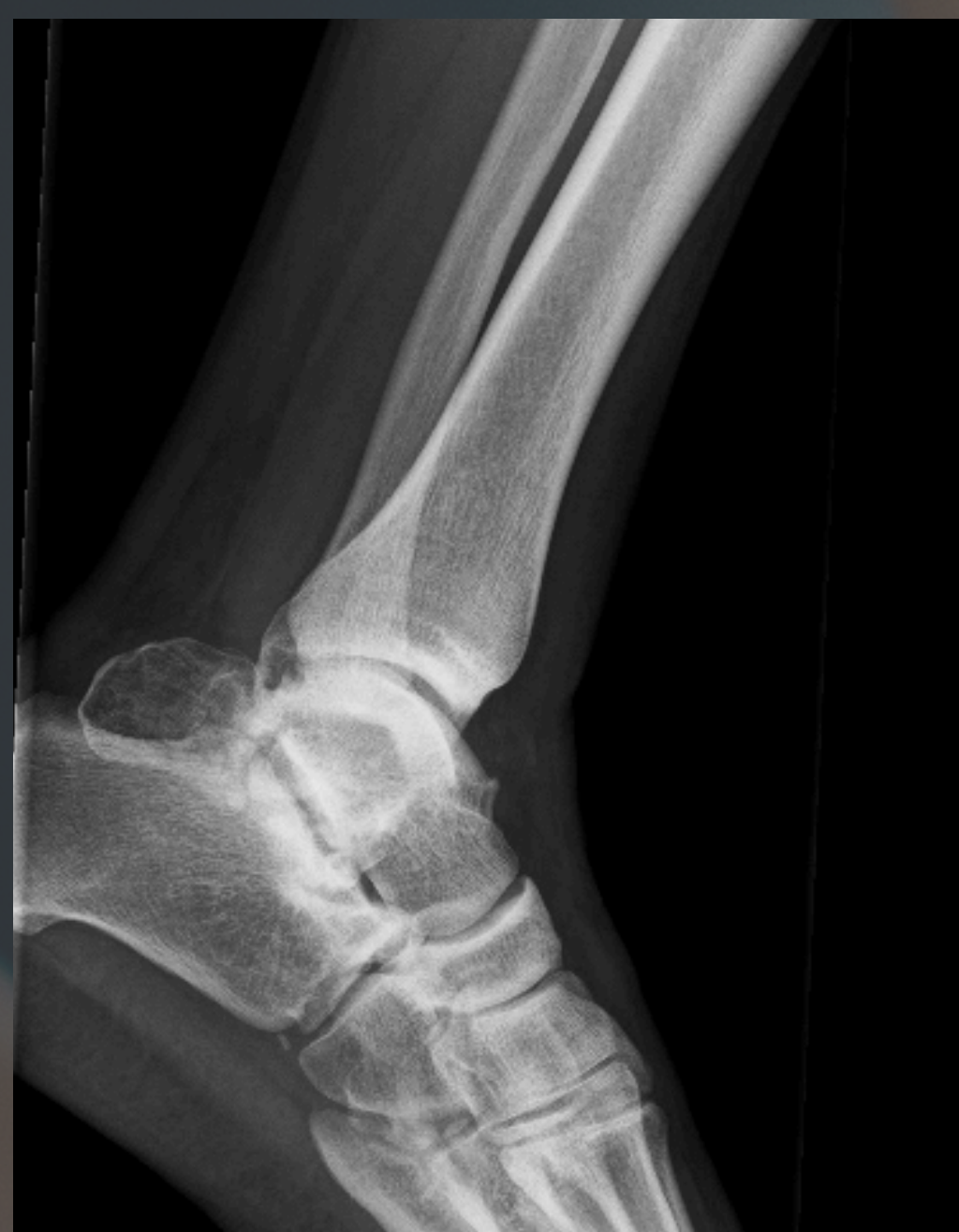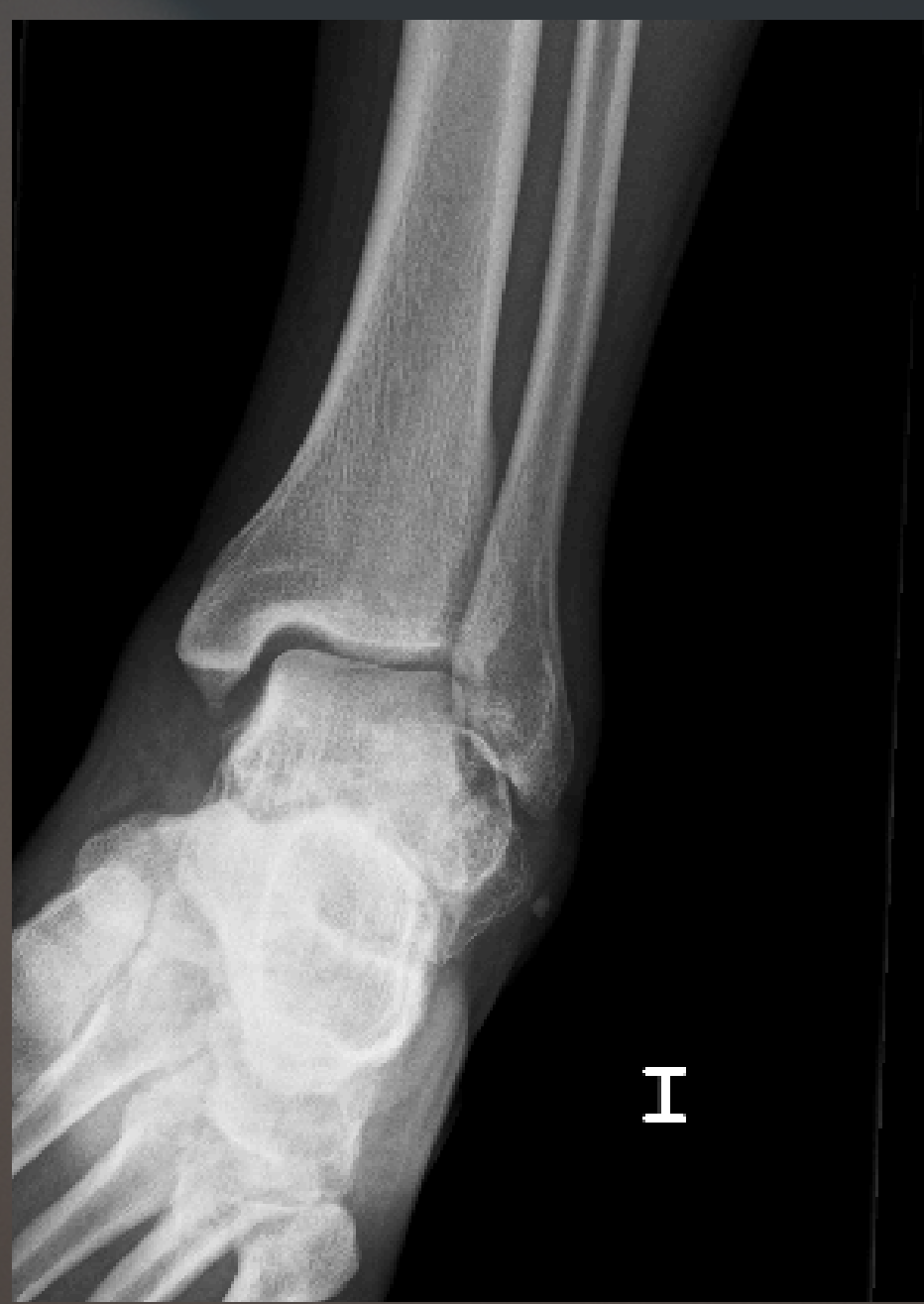Varón 25 años con DM tipo 1

EA: **tumoración cara externa** del tobillo izquierdo con crecimiento reciente.

Sx: **molestias** con el calzado y **limitación funcional a la pronación** del pie.

EF: tumoración dura retromaleolar que condiciona una rigidez en supinación.

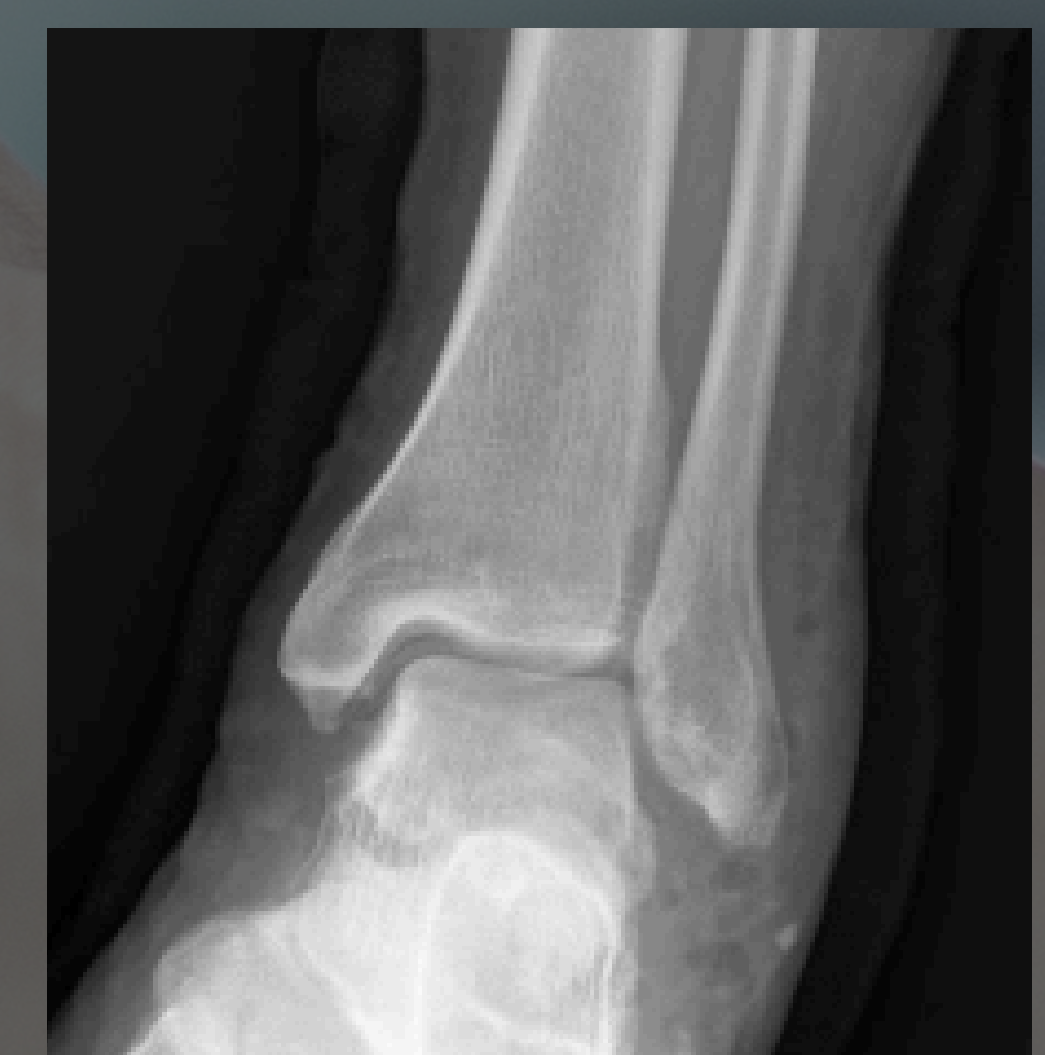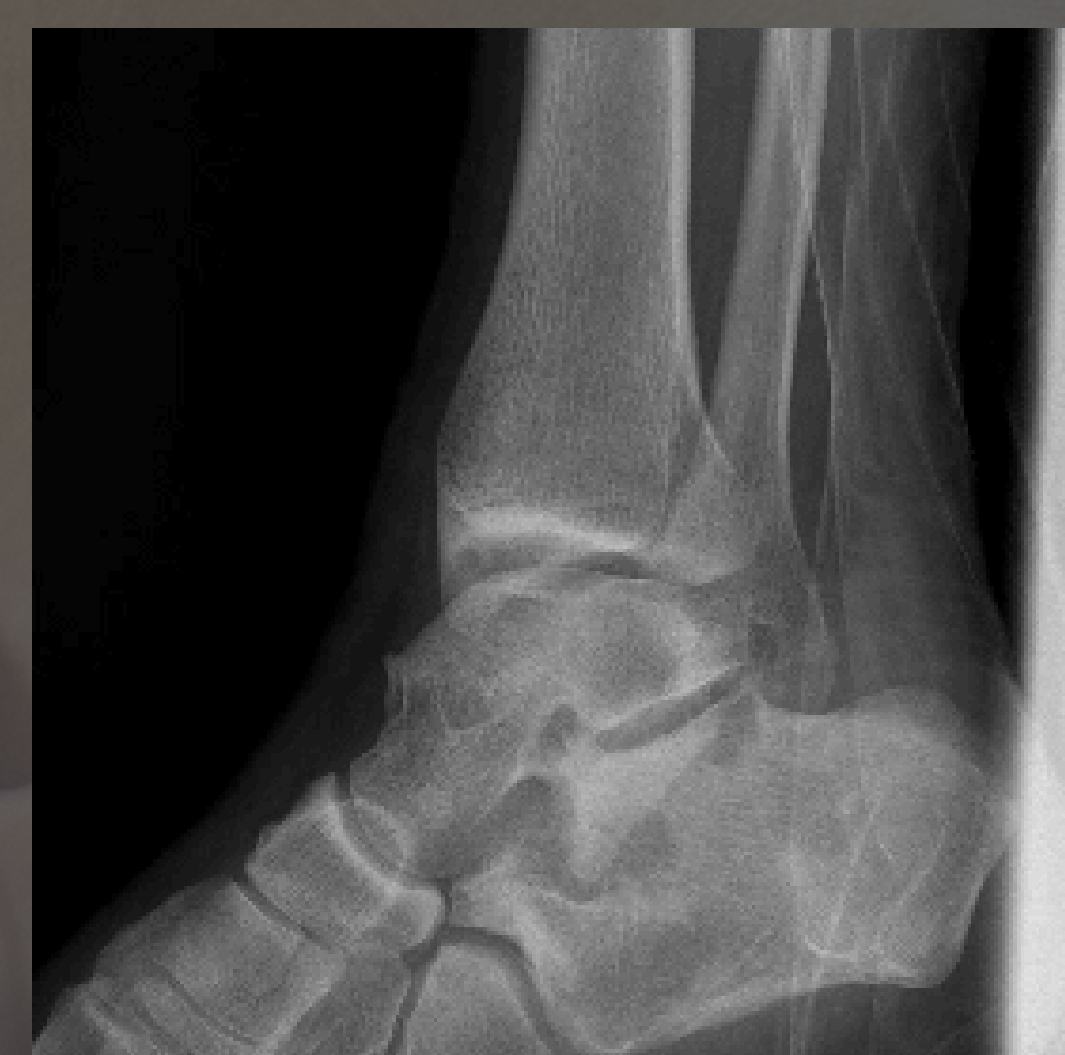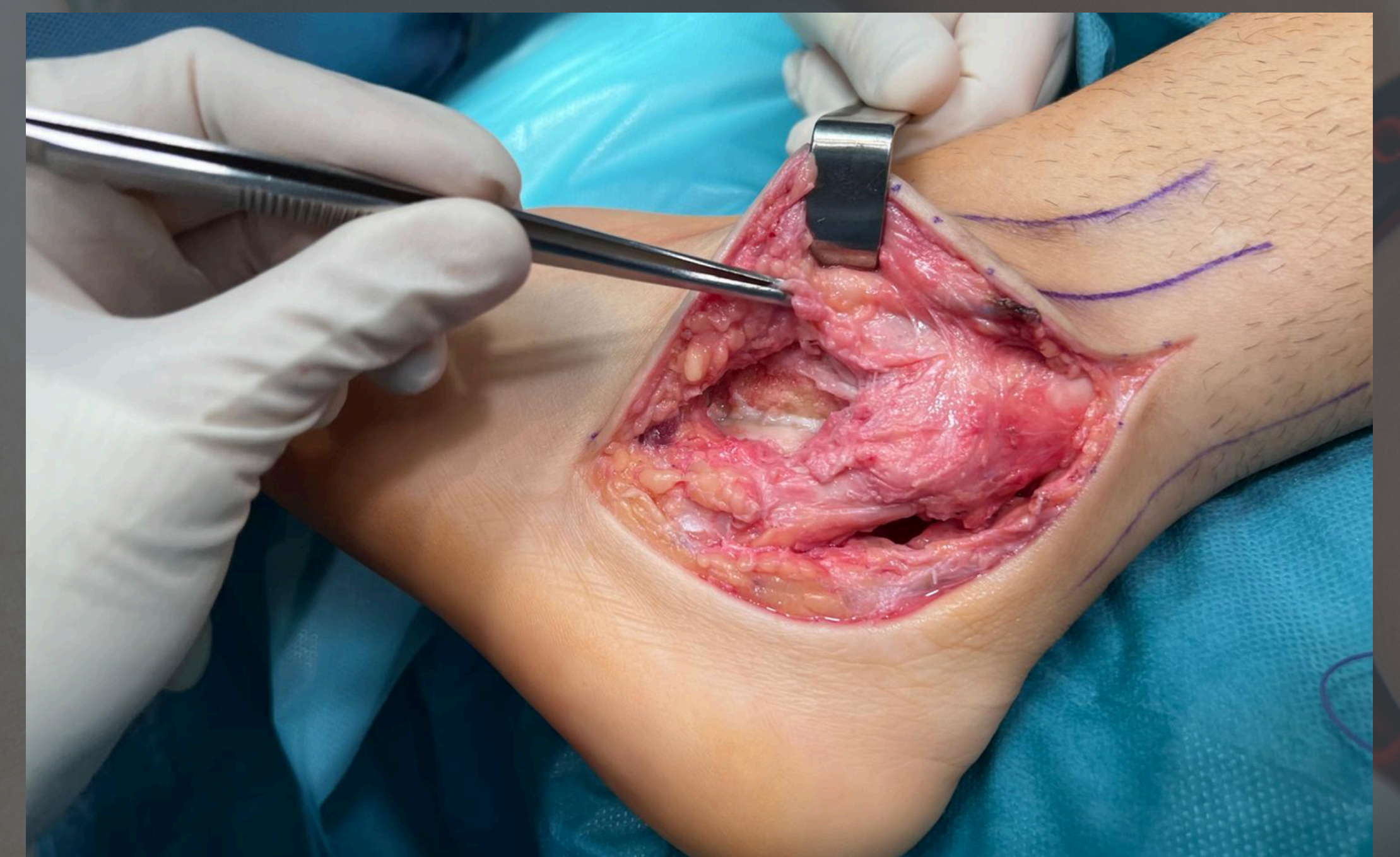
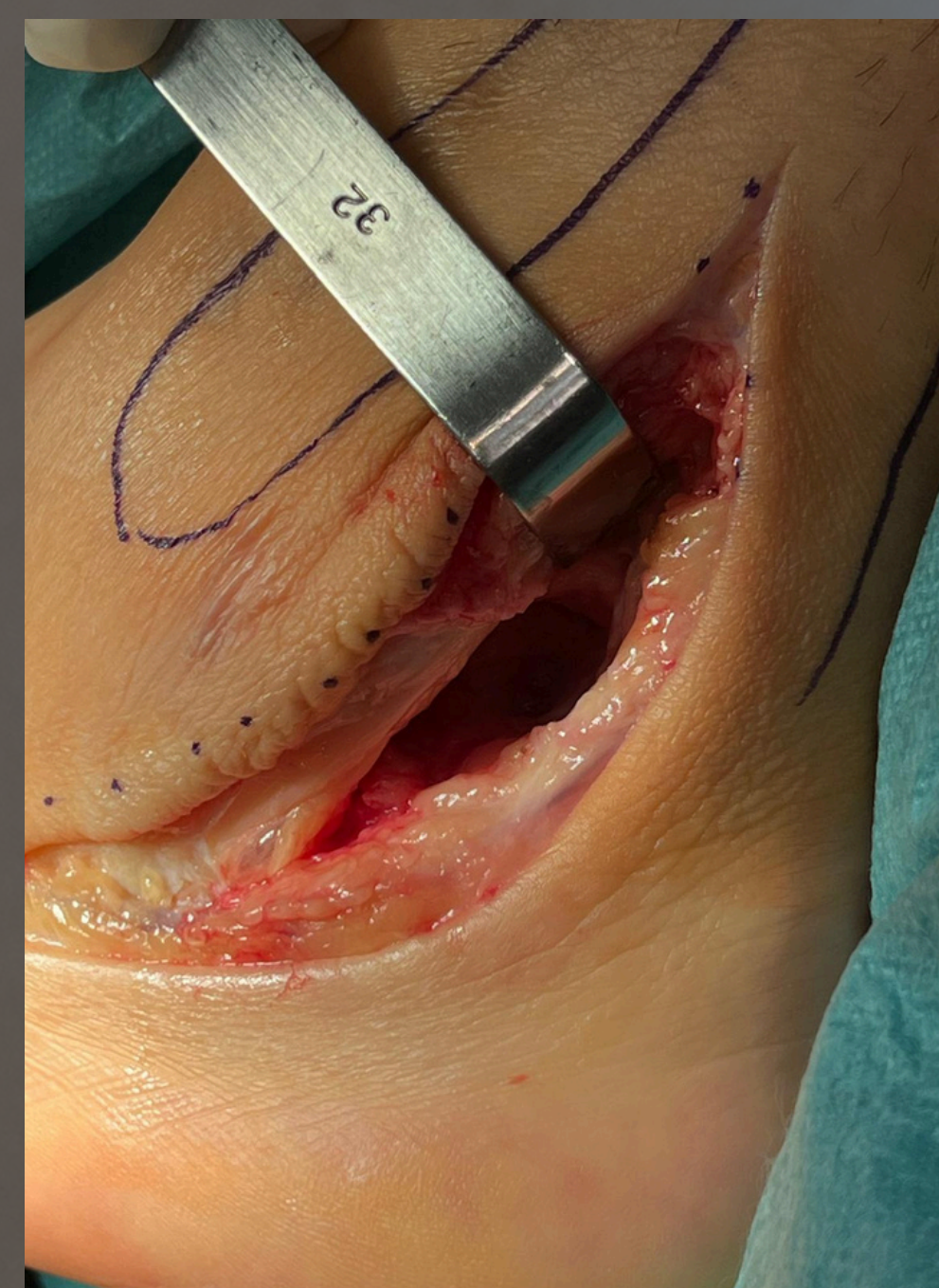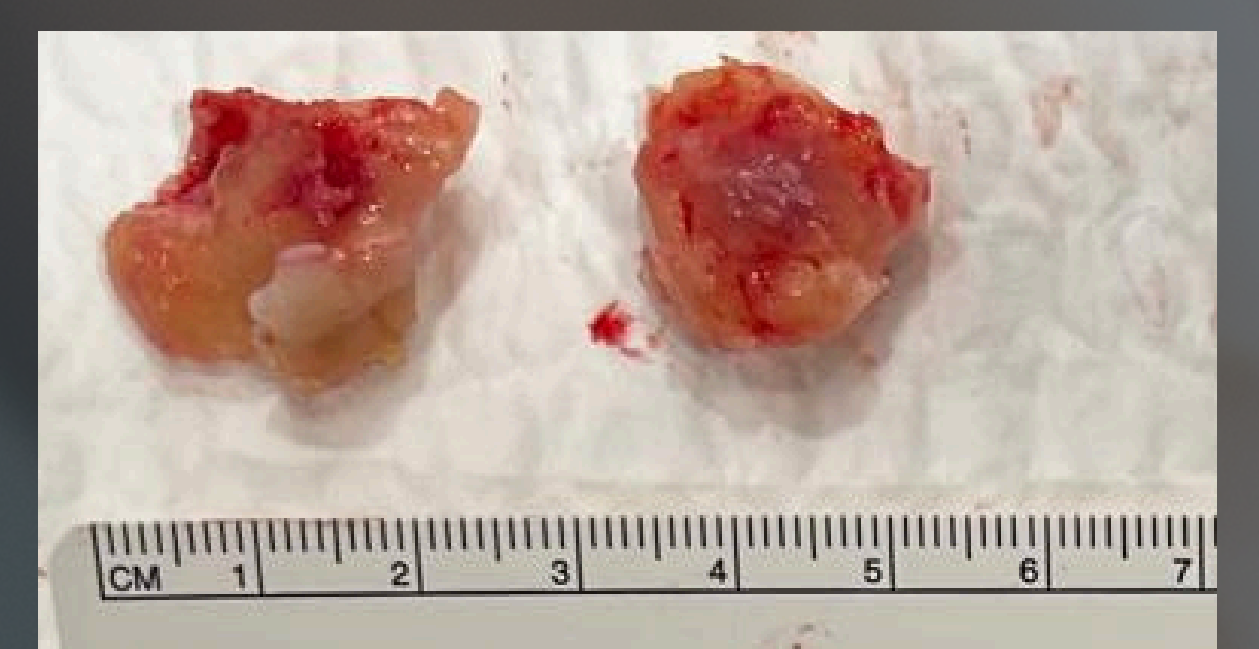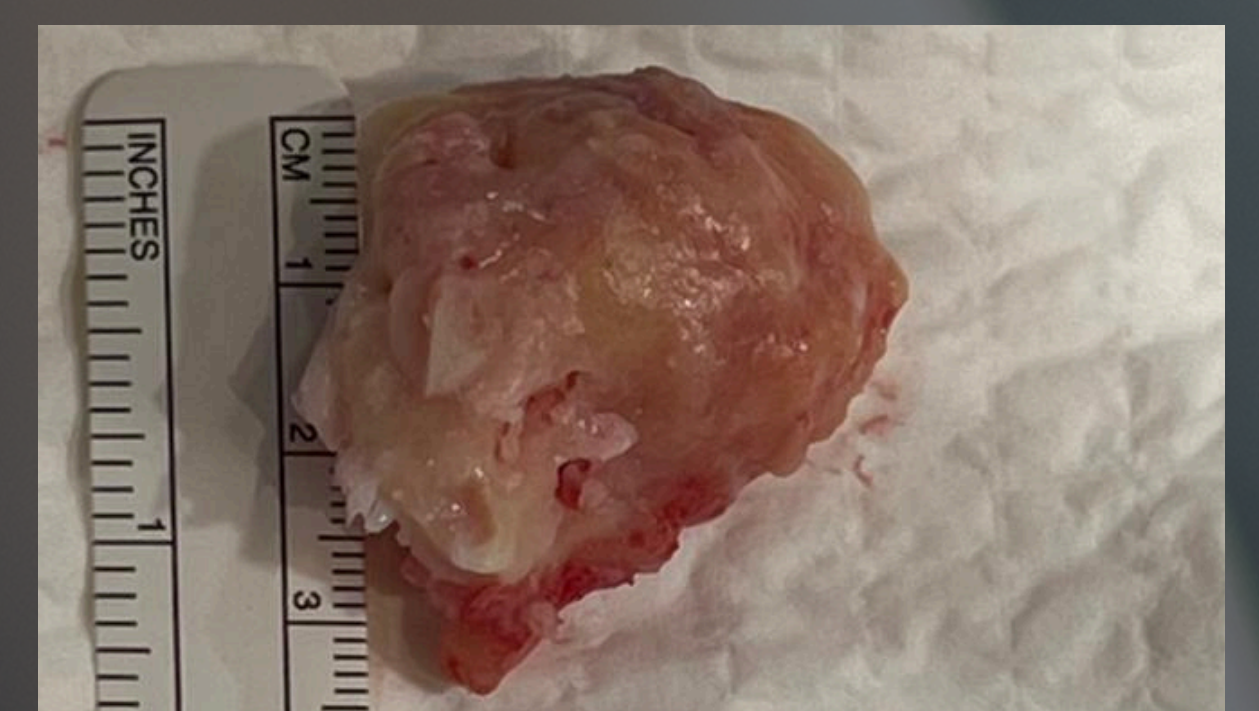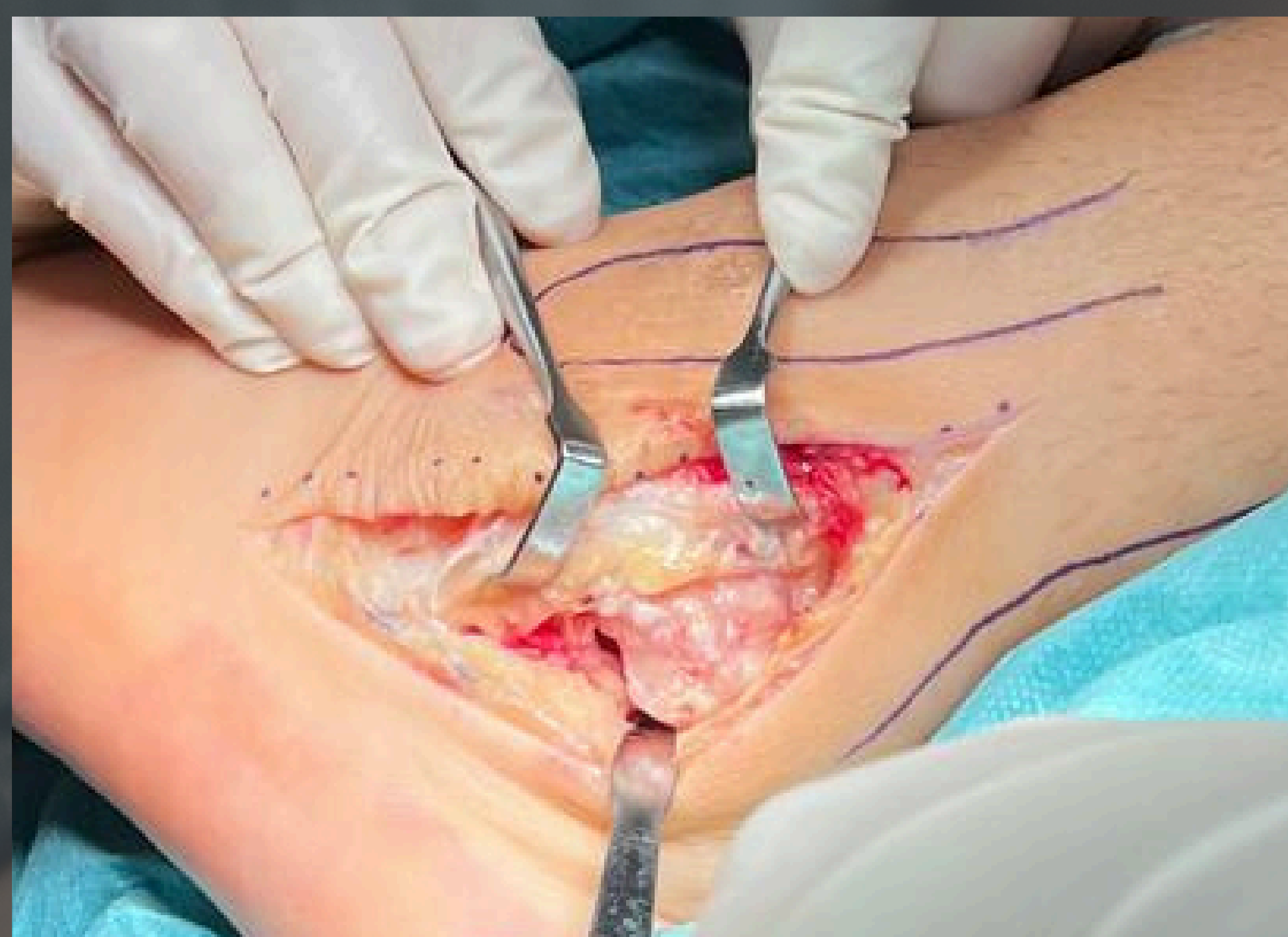TC: **hueso accesorio subtalar (5x4x3cm)**



SE DECIDE IQ: **RESSECCIÓN MASA + RECONSTRUCCIÓN LPAA**

Tobillo estable al varo/valgo
Mayor rango de pronación

RESULTADOS



Cursa un postoperatorio sin complicaciones y la anatomía patológica confirmó el diagnóstico de osteocondroma. Al año se encuentra asintomático y sin signos de recidiva.

Ante un osteocondroma **asintomático** el tratamiento es la **observación**. Sin embargo, ante la presencia de **clínica o crecimiento sospechoso de malignidad** es necesario realizar **tratamiento quirúrgico**.