

HEMANGIOMA INTRAÓSEO EN OLÉCRANON, UNA LOCALIZACIÓN ATÍPICA

Macicior Arostegi, Andrea; Cearra Guezuraga, Iñigo; Lapuente Ocamica, Jone; de la Iglesia Garcia, Miguel; Ayala Díaz, Daniel.



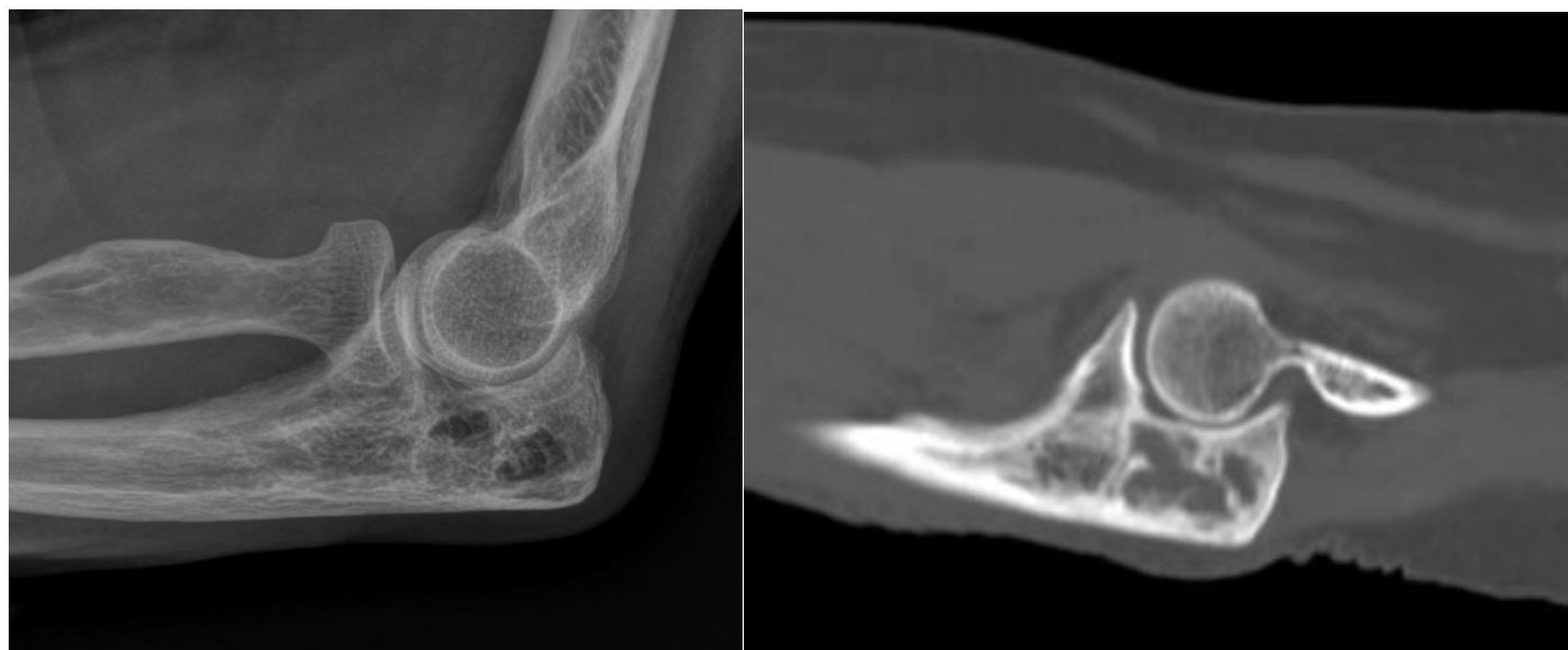
Objetivos

El **hemangioma intraóseo** es un tumor benigno que asienta habitualmente en el esqueleto axial, y sólo de forma excepcional aparece en huesos largos. Esto hace que a veces su diagnóstico sea dificultoso en estas localizaciones.

Sólo se han descrito dos casos de hemangioma solitario intraóseo en el olécranon en la literatura, en los que se recomienda curetaje de la lesión y relleno.

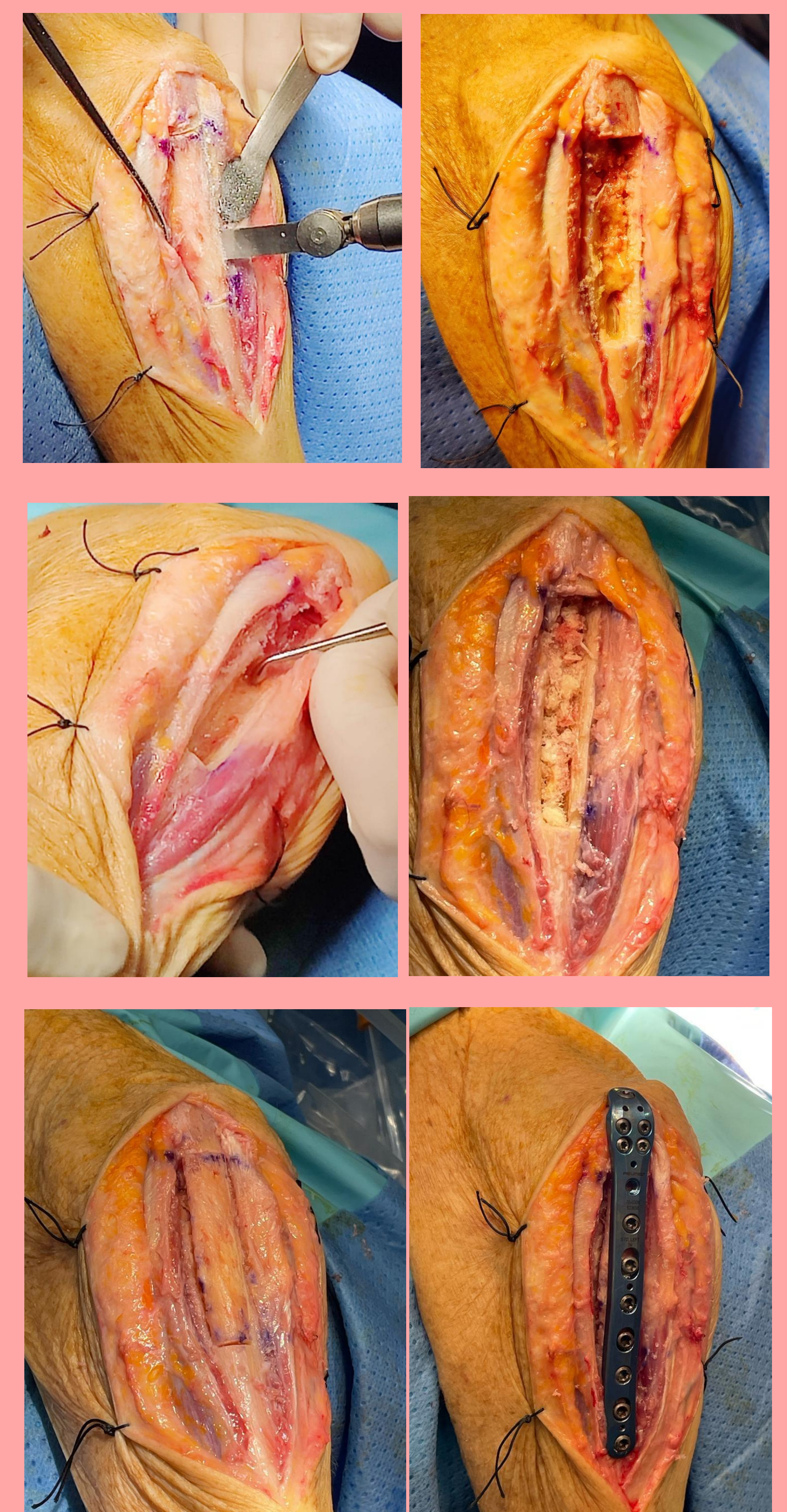
Material y metodología

- Paciente de 83 años. Diestra, autónoma.
- Consulta hace 10 años por molestias en el codo izquierdo, ID/ epitrocleitis.
- Se realizan TAC y RMN: quiste óseo simple o encondroma en olécranon.
- Años después, vuelve a consultar por dolor en aumento.
- Nuevo estudio (Rx, TAC y RMN): posibilidad de hemangioma intraóseo, con crecimiento respecto a previos.



Tratamiento:

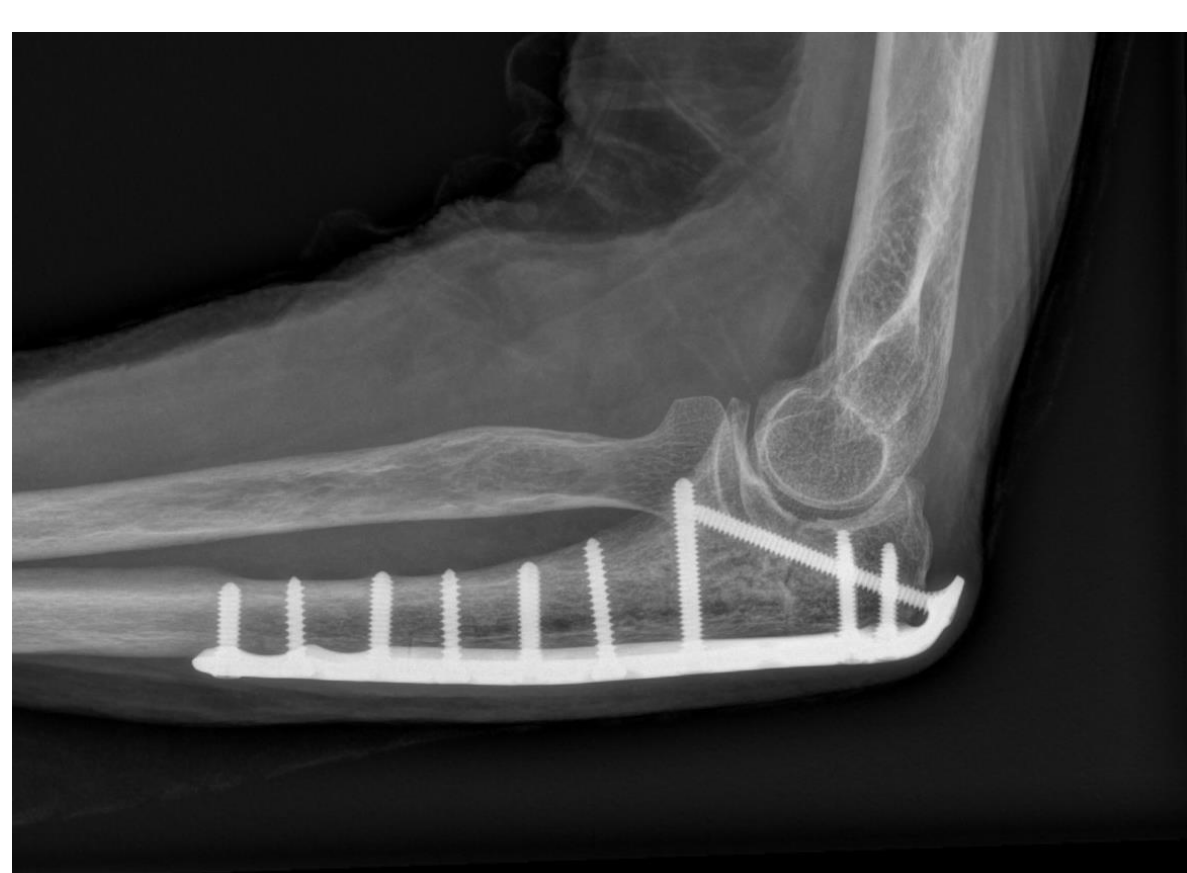- **Embolización** con TAC
- Apertura de **ventana ósea** en olécranon
- **Curetaje y relleno** con injerto de banco
- Cierre de la ventana y **osteosíntesis**



Resultados

A los 6 meses postIQ:

- Rx y TAC: integración del injerto
- Clínica: sin dolor y BA casi completo



Conclusiones

Se trata de un caso de interés por su excepcionalidad, existiendo muy pocos precedentes de hemangioma intraóseo en el olécranon descritos en la literatura. Ante la sospecha diagnóstica, la radiología y la anatomía patológica nos darán el diagnóstico. El manejo más razonable parece ser el curetaje y relleno en casos sintomáticos o con crecimiento, como en otras lesiones benignas similares.