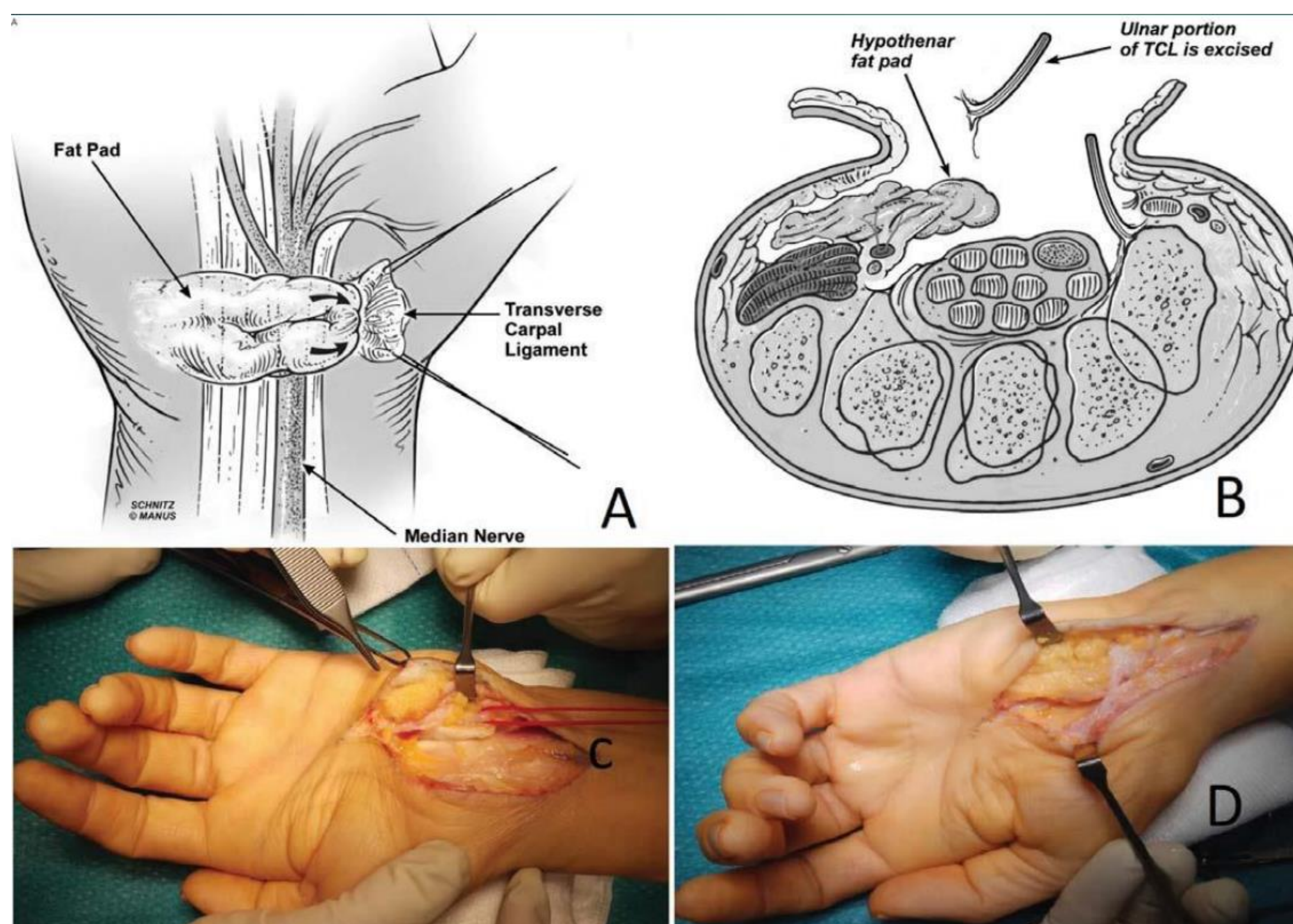


# EL SÍNDROME DEL TÚNEL CARPIANO RECIDIVANTE: UN RETO POR RESOLVER

*Muniesa Herrero, MP; AC; Barberena Turrau, N; Planas Gil, A; De La Fuente González, JL; Compte Vives, M.  
Hospital Obispo Polanco (Teruel)*

**INTRODUCCIÓN:** Una característica importante del STC recurrente idiopático es la hipotrofia tenar secundaria a adherencias postoperatorias y la cicatriz fibrosa epineural. Por lo tanto, cualquier intervención quirúrgica que se realiza para el STC idiopática recurrente debe incluir no sólo neurólisis, sino también la aportación de un lecho perineural, sin cicatrices a través del cual el nervio mediano pueda deslizarse

**MATERIAL-MÉTODOS:** Se presenta el caso de dos pacientes: Mujer de 57 años, intervenida en 2 ocasiones de Síndrome de Túnel carpiano (STC) en muñeca izquierda. Y varón de 77 años intervenido en una ocasión de STC muñeca derecha. -Se solicita prueba de neurofisiología clínica (ENG-EMG) con resultado de persistencia de atrapamiento del nervio mediano izquierdo, a nivel de canal del carpo, de grado severo y con abundantes signos de degeneración axonal activa en músculo abductor del pulgar. -Se propone la realización de un colgajo con la almohadilla grasa hipotenar, previa neurolisis y liberación cicatricial del nervio mediano.



*A) Vista esquemática de la trasposición de la almohadilla grasa. B) Corte transverso del carpo. C) Imagen intraoperatoria de la neurolisis del nervio mediano. D) Imagen intraoperatoria tras la trasposición de la almohadilla alrededor del nervio*

**RESULTADOS:** Descripción de la técnica quirúrgica: bajo anestesia regional, se realiza una incisión anterior curvilínea en “S” sobre la región volar de la muñeca. Se diseca una solapa de tejido subcutáneo y piel hipotenar,. Se continúa la disección hacia el borde cubital de la muñeca, para elevar un colgajo de almohadilla de grasa de la musculatura hipotenar. A continuación se traspone el colgajo sobre el nervio mediano y se ancla a la pared radial del canal carpiano. El nervio mediano y el flexor largo del pulgar se rodean por la solapa, para conferir una almohadilla libre de tensión cicatricial postquirúrgica.

**CONCLUSIONES:** El colgajo almohadilla de grasa hipotenar descrito por Strickland, es una buena técnica quirúrgica para tratar el STC recurrente, ya que ha permitido producir resultados clínicos fiables sin lesionar la musculatura de la eminencia hipotenar. El colgajo no sacrifica tejido funcional y es de tamaño suficiente para proporcionar una cobertura completa del nervio mediano en el túnel carpiano